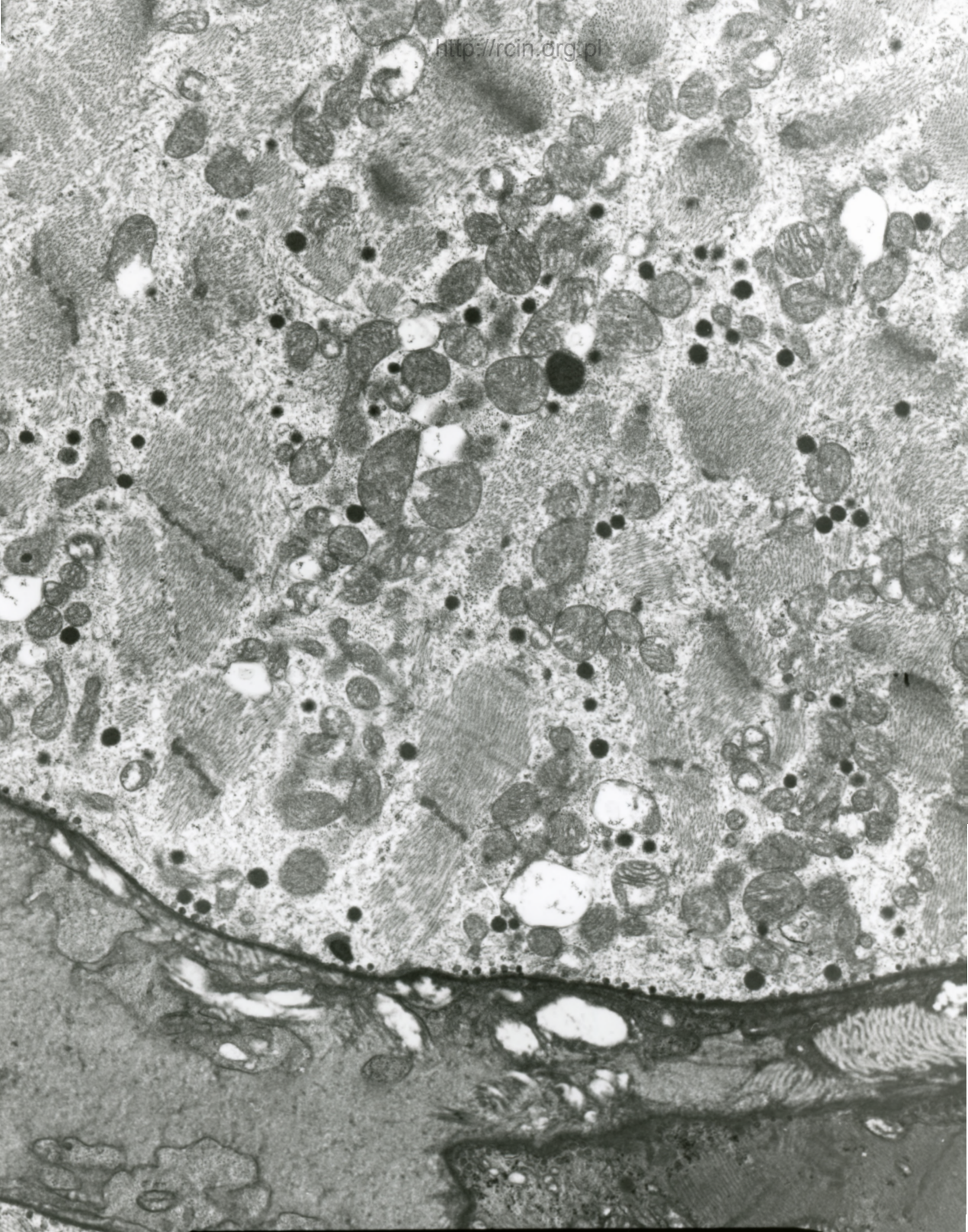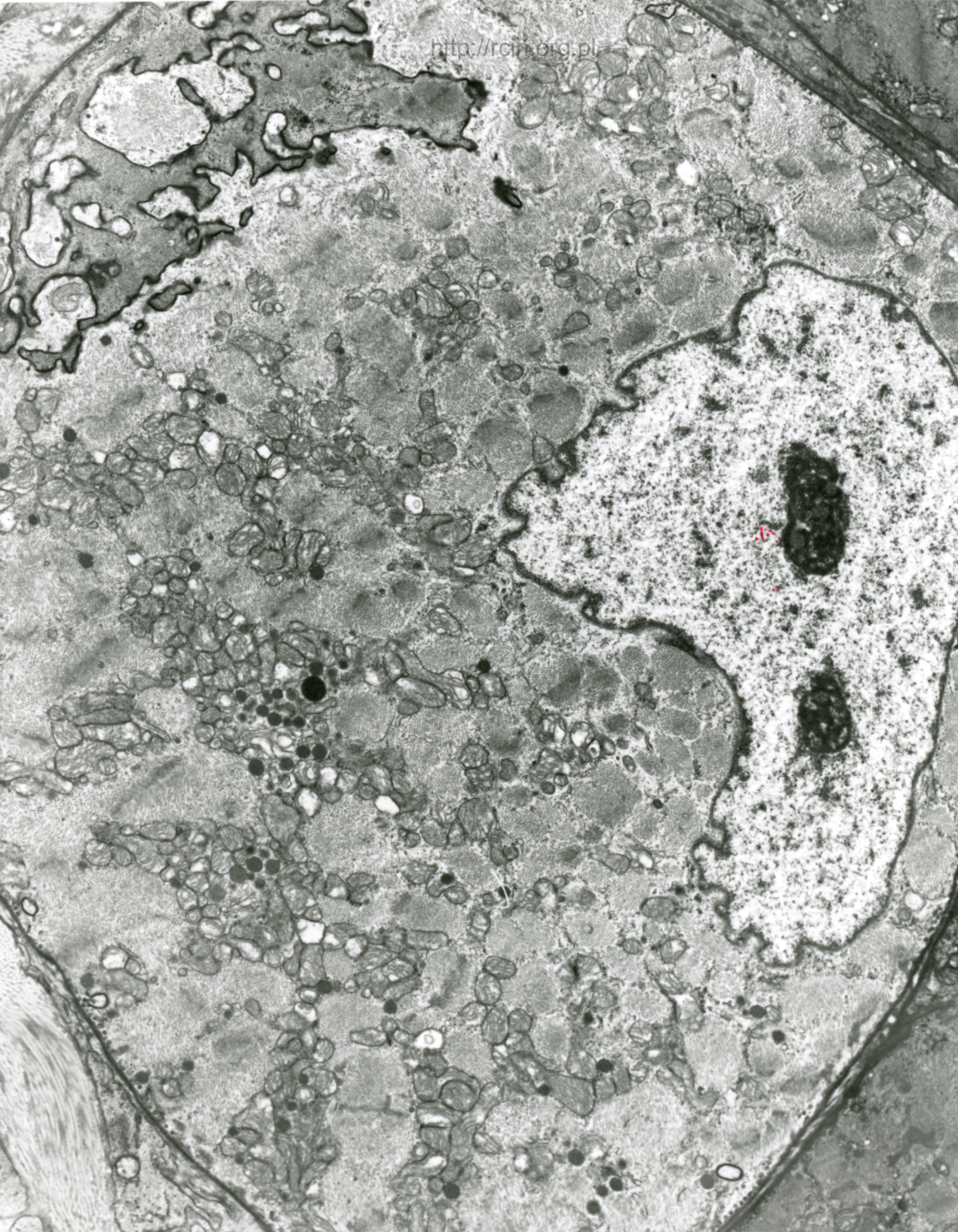


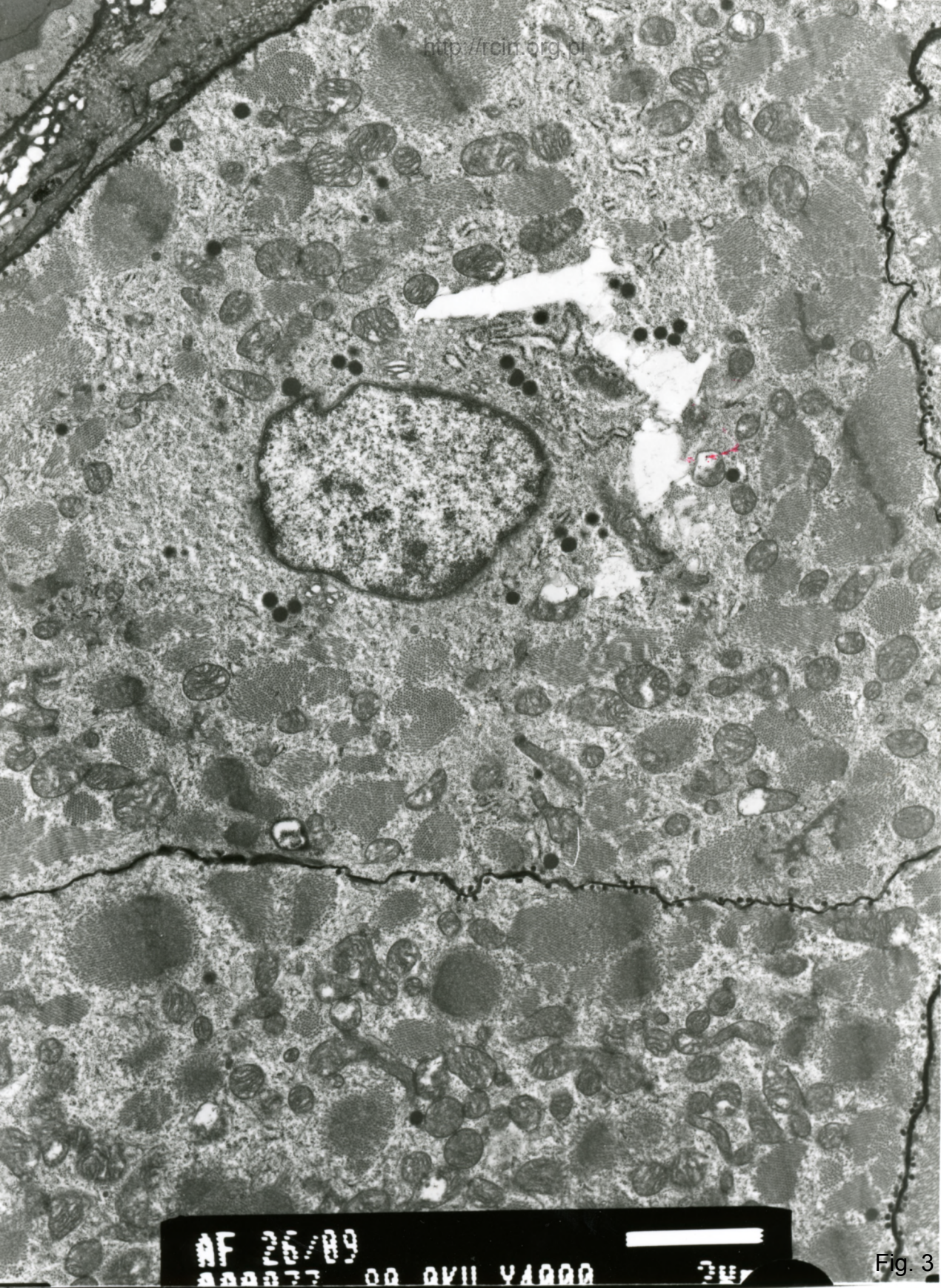
AF 26/09
090979 80.0KV X5000 14

Fig. 1



NF 26/89
000000 00 0XU Y7000 347

Fig. 2



NF 22/89
000000 00 0000 0000 0000

Fig. 3

26/09 biopsja uszka (patrz też 27/09 i 55/09 – biopsja komory)

1. 14

Kardiomiopatia rozstrzeniowa w przebiegu zapalenia mięśnia sercowego

Analiza ultrastrukturalna wykazała dezorganizację sarkomerów i cechy miocytolizy (Fig. 1-3). Między miofibrillami licznie występowały mitochondria o jasnej elektronowo macierzy, częściowo pozbawione grzebieni.

Dilated cardiomyopathy in the course of myocarditis

Ultrastructural analysis revealed sarcomeric disorganization and features of myocytolysis (Figs. 1-3). Mitochondria characterised by electron-bright matrix, partially devoid of mitochondrial cristae were abundant between myofibrils.