

**IPPT Reports on Fundamental Technological Research**  
**2/2012**

**Robert Olszewski**

**ZASTOSOWANIE TECHNIKI ŚLEDZENIA  
MARKERÓW AKUSTYCZNYCH W OCENIE  
FUNKCJI LEWEJ KOMORY SERCA**  
*Badania in vivo i in vitro*



**Institute of Fundamental Technological Research**  
**Polish Academy of Sciences**

IPPT Reports on Fundamental Technological Research

2/2012

Robert Olszewski

ZASTOSOWANIE TECHNIKI ŚLEDZENIA  
MARKERÓW AKUSTYCZNYCH W OCENIE  
FUNKCJI LEWEJ KOMORY SERCA

Badania *in vivo* i *in vitro*

Institute of Fundamental Technological Research  
Polish Academy of Sciences

Warsaw 2012

IPPT Reports on Fundamental Technological Research

ISSN 2299-3657

ISBN 978-83-89687-77-7

Kolegium Redakcyjne:

Wojciech Nasalski (Redaktor Naczelny),  
Paweł Dłużewski, Zbigniew Kotulski, Wiera Oliferuk,  
Jerzy Rojek, Zygmunt Szymański, Yuriy Tasinkevych

Recenzent:

Prof. dr hab. n. med. Wiesław Jakubowski

Praca wpłynęła do redakcji 30 sierpnia 2012 roku

### **Habilitation dissertation**

---

Copyright © 2012

Instytut Podstawowych Problemów Techniki Polskiej Akademii Nauk  
Pawińskiego 5b, 02-106 Warszawa

Nakład 100 egz. Ark. wyd. 12

Oddano do druku w październiku 2012 roku

---

Druk własny na materiałach powierzonych.

*Pracę dedykuję mojej Rodzinie: Żonie Elżbiecie, Córce Annie,  
Rodzicom oraz Bratu, którzy zawsze wspierali mnie zarówno  
w czasie pobytu poza granicami Kraju, jak też w trakcie  
jej realizacji w trudach dnia codziennego*



# Application of speckle tracking echocardiography in the assessment of left ventricular function

*In vivo* and *in vitro* studies

Robert Olszewski

Wojskowy Instytut Medyczny  
Klinika Kardiologii i Chorób Wewnętrznych  
Oddział Szybkiej Diagnostyki Kardiologicznej

## Abstract

The thesis reports the research effort aimed at the application of speckle tracking echocardiography (TMSA) in the assessment of left ventricular function (LV). It is devoted to four particular aspects: to work out a mathematical model of the LV as well as a numerical model of ultrasonographic visualization, create an echocardiographic model of the LV enhancing the *in vitro* analysis of various physiological and pathological conditions, estimate the congruity of the velocity of movement for mid-segments of the LV using 2D-TMSA and magnetic MRI techniques for athletes who engage in rowing and finally, to determine the

range of correct values for the LV strain in the 3D-TMSA technique for healthy subjects who engage in sports.

The monograph consists of eight chapters. In the beginning the author provides the abbreviations and symbols, and next addresses the objectives and backgrounds of echocardiography and systolic function of LV. The current knowledge about Tissue Doppler, TMSA and the echocardiographic parameters of deformation like strain rate and strain in the 2D-TMSA, are described in detail in Chapters 2 and 3.

Chapters 4–6 report the novel part of the research. These Chapters present the original contribution of the author. The aims of the research, methods and results are described. The dedicated mathematical model of speckle displacement accompanying the ventricular contraction was also discussed. Both tracking the position of acoustic markers during cardiac cycle in the mid-segments of LV and radial strain were modeled. In Chapter 5 the description of two novel dynamic ultrasonic phantoms of the LV to imitate a beating heart is given. Next, two groups of healthy volunteers used in vivo studies are described. Chapter 6 reports the final results both for *in vivo* and *in vitro* experiments.

The final Chapters 7 and 8 conclude the monograph and recapitulate the main achievements of the reported research and provide discussion of the original results.

# Summary

## Objective

For the past decade echocardiography has been an imaging modality with multiple applications. It has been widely used as it is readily available and has a noninvasive nature. Ultrasonic imaging is ideally suited for the evaluation of cardiac mechanics because of its intrinsically dynamic nature. Two dimensional echocardiography (2D) has emerged as a powerful tool to serially monitor cardiac performance and map the progression of heart dysfunction. It has become an integral part of modern cardiology, with central roles in the assessment of ventricular size and function and also in the diagnosis and evaluation of different diseases. Moreover, 2D imaging is relatively simple, inexpensive, and readily obtainable both in the office or at the bedside.

## Backgrounds

Systolic dysfunction of the left ventricle (LV) is a hallmark of most cardiac diseases. LV assessment by 2D, however, suffers a number of limitations, e.g. M-mode and 2D recording are operator dependent and rely on geometric assumptions that do not always hold true in patients with a dilated, remodeled ventricle.

Doppler Tissue Imaging (DTI) has also been validated extensively and examined in a variety of cardiac pathologies. To distinguish between signals originating from moving tissue and blood flow, a low pass filter was used to display tissue velocities. While the intensity of the signals generated by the myocardium is higher, the Doppler shift generated by its movements is much lower than the one generated by blood flow velocity in the ventricle. DTI interrogates wall motion at a single point in the myocardium with reference to a point outside



the chest and is strongly influenced by translational motion and tethering. DTI measurements are angle dependent.

Improved endocardial border delineation with contrast also facilitates the detection of LV motion abnormalities. The advent of contrast echocardiography has improved endocardial definition leading to better assessment of global and regional function after injection of intravenous contrast agents. However, despite the benefits of contrast agent imaging, the results may be affected by cardiac and respiratory motion, image attenuation, shadowing and the availability of suitable acoustic windows. Assessment of LV function remains difficult despite rapid technological echocardiographic developments. One of the major recent technical developments in ultrasound imaging is the ability to assess tissue deformation.

Speckle-tracking echocardiography (2D-TMSA) has recently emerged as a quantitative ultrasound technique for accurately evaluating myocardial deformation by analysing the motion of speckles identified on routine 2D sonograms. 2D-TMSA is potentially suitable for the measurement of angular LV motion because of its angle-independence. 2D-TMSA modality provides new parameters to assess myocardial performance, and these parameters include strain and strain rate. Nevertheless, it has some limitations because the heart moves in three dimensions. The assessment by 2D-TMSA is based on the measurements of strain calculated on 2D projection only, ignoring the characteristics of three-dimensional cardiac wall motion. The newly developed three-dimensional speckle tracking (3D-TMSA) has the potential to circumvent these limitations.

## Aims

1. To work out a mathematical model of the left ventricle as well as a numerical model of ultrasonographic visualization.
2. To create an echocardiographic model of the left ventricle enhancing the *in vitro* analysis of various physiological and pathological conditions in a new 2D-TMSA technique.
3. To estimate the congruity of the velocity of movement for mid-segments of the left ventricle using 2D-TMSA and MRI techniques for athletes who engage in rowing.
4. To determine the range of correct values for the left ventricle strain in 3D-TMSA technique for healthy subjects who engage in sports.

## Methods

In the study, a new, dedicated mathematical model of speckle displacement accompanying the ventricular contraction was used. Both functions, tracking the position of acoustic markers during cardiac cycle in the mid-segments of LV and radial strain were modelled. The mathematical LV model was developed after observation of a human beating heart using a short axis parasternal view. The purpose of this study was to better understand the echographic images and especially the origin of acoustic markers and radial strain for the mid-segments of LV.

Two dynamic ultrasound phantoms of the left ventricle to imitate a beating heart were developed: first (WGP) for testing speckle tracking algorithms in different echo-machines and the second (WZLK) for mimicking left ventricle infarct. WGP was prepared using a sponge material and WZLK using a polyvinyl alcohol material. Both phantoms were modeled into a homogeneous hollow cylinder: approximately 10 cm and 12 cm in length for WPG and WZLK, respectively. Both phantoms were 5 cm in diameter, with a wall thickness of 1.0 cm. Additionally, a small part of the wall of the WZLK was processed to simulate the stiffness of myocardial infarction. The phantoms were connected at the end to an adjustable external pump (Vivitro Inc.<sup>TM</sup>). The pulse volume inside the cylinder was set between 12 to 50 ml at rates of 40, 60, 100, 120 beats/minute. The phantoms were immersed in water for ultrasound scanning with two different insonation angles (90 and 65 degrees). Strain and strain rate were measured with different combinations of angles and pulse rates.

Echocardiographic examinations were performed in 118 volunteers. Two groups (14 rowers and 104 healthy volunteers), all underwent standard echo using IE 33 Philips Medical System, Andover, MA, USA and speckle tracking examination. Fourteen rowers (aged  $23 \pm 3.2$  years) undergoing 2D-echocardiographic examinations underwent same day cardiac magnetic resonance images MRI using Siemens 1.5 T. LV speed for middle LV segments were measured using both modalities (2D-TMSA and MRI) and compared. The intertechnique comparisons included regression and Bland-Altman analysis.

Standard 3D-TMSA echocardiography was performed in 104 healthy subjects who engage in sports (aged (19–60) mean 46.6 years). Real-time 3D datasets (Toshiba Artida 4D System) obtained from healthy subjects were analyzed to measure LV segmental radial (RS), longitudinal (LS), circumferential (CS) and global strains (GS). All scans were independently analysed by a second observer to assess inter-observer variability.

## Results

The mathematical model of ultrasonographic speckle visualisation is the realization of a fully controlled diagnostic environment. This model of the left ventricle depicts the radial strains of the walls as occurring in the human heart and allows for the testing of algorithms that tracks the displacement of acoustic markers as well as improve the existing algorithms.

The received echocardiographic images of the phantoms proved to imitate the human heart's image. Over a parameter combination of radial and circumferential strain as well as radial and circumferential strain rate, speckle tracking was measured accurately. The angle of insonation did not affect 2D-TMSA. It was shown that WZLK phantom is suitable for mimicking the left ventricle infarct.

In athletes who engage in rowing the 2D-TMSA automatic velocity analysis was possible for 92% of 84 attempted segments, only 8% of the segments had to be manually corrected. The ultrasonic velocity measured for middle LV segments was 3.61–5.22 cm/s. In MRI examinations 96% segments were analyzed automatically, only 4% of the segments had to be manually corrected. The MRI velocity measured for middle LV segments was 3.48–4.94 cm/s. There was a significant correlation in rower groups between LV speed for middle LV segments, both modalities, 2D-TMSM and MRI, correlated well ( $r = 0.9$ ).

In the apical 3D volumetric images, 3D strains were analyzed in 16 myocardial segments. 3D-TMSA was measured with reliable tracking quality in 83% apical, 87.3% middle, 87.5% basal segments of LV. The average time for 3D image acquisition and 3D-TMSA strain analysis was  $4.1 \pm 1.2$  min. Maximal radial strain of the basal segment LV determined by 3D-TMSA was significantly ( $p < 0.001$ ) higher than the one from apical view. The global, radial, longitudinal, circumferential and strain of LV by 3D-TMSA were  $35.1 \pm 15.4\%$ ;  $33.6 \pm 15.3\%$ ;  $-17.4 \pm 6.1\%$ ;  $-25.3 \pm 8.3\%$  respectively. Inter-observer variabilities were 6.0% for RS, 8.0% for CS, 8.5% for LS and 4.0 for GS in 3DT-TMSA, respectively.

## Conclusions

1. The described mathematical model of speckle displacement in the wall of the left ventricle fully depicts the radial strains of the walls as occurring in the human heart.

2. The numerical model of ultrasonographic visualisation proposed by the author is the realization of a fully controlled diagnostic environment, based on different types of echocardiography machines.
3. The mathematical model of the left ventricle in the described environment of the ultrasonographic visualisation allows for the testing of algorithms that follow and analyze dispersion of acoustic markers as well as improve the existing algorithms or support the construction of new ones.
4. The developed models of the left ventricle, in addition to the model of heart with the myocardial scar, have fully proven useful in research on new echocardiographic 2D-TMSA technique.
5. Presented ultrasonographic models may serve to analyze left ventricle strains in physiological as well as pathological conditions.
6. The results of conducted research indicate the usefulness of the implemented material for the construction of the left ventricle, which is proved by the model of heart attack, where radial movement of the walls and comparable value of strains were achieved, regardless of the angle the ultrasonic beam was in.
7. Maximum values of the contraction velocity for mid-segments of the left ventricle for athletes, who engage in rowing, obtained using 2D-TMSA method, are concurrent with velocity values obtained using MRI method.
8. The 2D-TMSA method used for tracking acoustic markers provides the appropriate information on the movement of the mid-segments of the left ventricle for athletes, who engage in rowing. It is a new and promising technique, which allows for its broader application in analyzing the velocity of movement of the left ventricle segments in consecutive/further clinical research.
9. It has been demonstrated that 3D-TMSA technique is a simple method enabling the estimation of the value of the left ventricle strain.

## Key Words

Echocardiography; Two-dimensional speckle tracking; Speckle modeling; Ultrasound phantoms; Ventricular systolic function; Strain; Strain rate; Three-dimensional speckle tracking.



# Contents

<b>Acknowledgments</b>	<b>23</b>
<b>Abbreviations and symbols</b>	<b>25</b>
<b>1. Introduction</b>	<b>27</b>
<b>2. Left ventricular assessment</b>	<b>31</b>
2.1. Doppler Tissue Imaging . . . . .	33
2.2. Two-Dimensional Speckle Tracking . . . . .	36
2.3. Echocardiographic parameters of deformation strain rate and strain in 2D-TMSA . . . . .	41
<b>3. Preliminary</b>	<b>53</b>
3.1. Mathematical model of the left ventricle, numerical model of ultrasono- graphic visualization . . . . .	53
3.2. Echocardiographic model of the left ventricle . . . . .	54
3.2.1. Physical principles of a ventricular Speckles Tracking . . . . .	55
3.3. Left ventricle midl segments velocity assesment by Speckle Tracking . . .	56
3.4. Left ventricle deformation parametrs in Three-Dimensional Speckle Trac- king . . . . .	57
<b>4. Aims</b>	<b>59</b>
<b>5. Materials and methods</b>	<b>61</b>
5.1. Objective . . . . .	61
5.2. Echocardiographic model of the left ventricle to analyze various physio- logical and pathological states . . . . .	63
5.2.1. Echocardiographic models of the left ventricle . . . . .	65

5.3. Assessment the congruity of the velocity of movement for mid-segments of the left ventricle using 2D-TMSA and MRI techniques for athletes who engage in rowing . . . . .	68
5.3.1. Echocardiographic examinations . . . . .	68
5.3.2. Cardiac magnetic resonance imaging . . . . .	69
5.4. Deformation parametrs for the left ventricle in 3D-TMSA technique for healthy subjects who engage in sports . . . . .	69
5.4.1. The study population . . . . .	69
5.4.2. Echocardiography . . . . .	71
5.5. Statistical methods . . . . .	72
<b>6. Results</b>	<b>75</b>
6.1. Mathematical model of the left ventricle and numerical visualization of ultrasound . . . . .	75
6.1.1. Acoustic track model . . . . .	77
6.2. Left ventricular model to analyze various physiological and pathological conditions in the new 2D-TMSA . . . . .	84
6.3. Comparison of the middle segment velocity of left ventricular in 2D-TMSA and MRI in athletes who engage in rowing . . . . .	100
6.4. Parameters of left ventricular strain determined using 3D-TMSA in healthy subjects who engage in sports . . . . .	108
<b>7. Research results and discussion</b>	<b>113</b>
7.1. Mathematical and numerical models of the left ventricle and ultrasound visualization . . . . .	113
7.2. Left ventricular phantom to analyze various physiological and pathological conditions in the new 2D-TMSA . . . . .	114
7.3. Assessment the congruity of the velocity of movement for mid-segments of the left ventricle using 2D-TMSA and MRI techniques for athletes who engage in rowing . . . . .	117
7.4. Parameters of left ventricular deformation using 3D-TMSA in subjects who engage in sports . . . . .	119
<b>8. Conclusions</b>	<b>123</b>
<b>Source of funding</b>	<b>125</b>
<b>References</b>	<b>127</b>

# Streszczenie

## Wprowadzenie

W ciągu ostatniej dekady echokardiografia stała się podstawową metodą obrazowania diagnostycznego serca i naczyń. Szerokie zastosowanie echokardiografii jest możliwe dzięki jej dwóm podstawowym cechom: łatwej dostępności i nieinwazyjności. Otrzymywany w czasie rzeczywistym obraz ultrasonograficzny doskonale odzwierciedla dynamiczną funkcję serca. Dwuwymiarowa echokardiografia (2D) stała się potężnym narzędziem do ciągłego monitorowania rozwoju dysfunkcji mięśnia i chorób serca. Ponadto echokardiografia 2D jest metodą relatywnie niedrogą, mającą zastosowanie zarówno w pracowni, jak i bezpośrednio przy łóżku chorego. Echokardiografia 2D jest integralną częścią nowoczesnej kardiologii służącą zarówno do oceny wymiarów, funkcji serca, jak również w diagnostyce różnicowej. Skurczowa i/lub rozkurczowa dysfunkcja lewej komory (LK) serca jest cechą charakterystyczną dla większości chorób serca. Jednakże echokardiograficzna ocena LK napotyka również na wiele ograniczeń; np. obrazowanie M-mode i 2D jest zależne od umiejętności osoby badającej, a obliczenia objętości i frakcji wyrzutowej opierają się na wzorach geometrycznych, które nie opisują w sposób wystarczający powiększonej czy zmniejszonej w trakcie remodelingu LK. Dopplerowskie obrazowanie prędkości ruchu tkanek (DTI) jest echokardiograficzną metodą, której zastosowanie było dokładnie badane w różnych chorobach serca. Poprzez zastosowanie odpowiednich technik filtracji, poza wizualizacją przepływu krwi, stał się również możliwy pomiar prędkości ruchu tkanki, charakteryzujący się wysoką amplitudą sygnału w zakresie bardzo małych częstotliwości. Jednakże ponieważ prędkość ruchu danego obszaru mięśnia sercowego jest mierzona w stosunku do punktu odniesienia umieszczonego w głowicy ultradźwiękowej na zewnątrz klatki piersiowej, to pomiar prędkości danego obszaru techniką DTI nie jest wolny od wpływu przemieszczenia się całego mięśnia sercowego oraz od jego pociągania pasywnego przez sąsiednie segmenty.



Ponadto wadą tej metody jest również zależność wartości prędkości miokardialnych od kąta padania wiązki ultradźwięków oraz niskie małe wartości prędkości w segmentach koniuszkowych. Poprawa wizualizacji wsierdzia LK przez podanie środka kontrastowego ułatwia rozpoznanie odcinkowych zaburzeń kurczliwości. Niestety, mimo to, również echokardiografia z podaniem środka kontrastującego ma pewne ograniczenia, np. konieczność uzyskania odpowiedniego okna akustycznego, ruch oddechowy płuc oraz zjawiska fizyczne, jak tłumienie sygnału ultradźwiękowego czy efekt cieniowania. Mimo rozwoju nowych metod służących poprawie jakości uzyskanego obrazu i ocenie odkształcenia mięśnia sercowego właściwa ocena funkcji LK ciągle pozostaje wyzwaniem echokardiograficznym.

Technika śledzenia markera akustycznego (ang. *speckle tracking* – 2D-TMSA) jest ostatnio wprowadzoną techniką do precyzyjnego obliczania odkształcenia mięśnia sercowego poprzez analizę ruchu markerów akustycznych w obrazie echograficznym 2D, rutynowo uzyskanym w trakcie badania. 2D-TMSA jest metodą pozwalającą na pomiar ruchu mięśnia sercowego we wszystkich kierunkach, ponieważ jest wolna od zależności kątowej ruchu ściany i kierunku padania wiązki ultradźwiękowej. W tej technice możemy mierzyć takie parametry mięśnia sercowego, jak jego odkształcenie (*strain*) i prędkość odkształcenia miokardium (*strain rate*). Technika 2D-TMSA wyznaczania obu wielkości, odkształcenia i szybkości odkształcenia ma ograniczenia związane z przemieszczaniem się całego serca w trzech wymiarach. Wielkość odkształcenia miokardium obliczana w technice 2D-TMSA opiera się na wartościach otrzymanych w płaszczyźnie dwuwymiarowej, ignorując trójwymiarowy ruch serca (3D). Najnowsza technologia śledzenia przemieszczania się markerów akustycznych 3D-TMSA przełamuje te potencjalne ograniczenia.

## Cel pracy

1. Opracowanie modelu matematycznego lewej komory serca oraz numerycznego modelu wizualizacji ultrasonograficznej.
2. Stworzenie wzorca echokardiograficznego lewej komory serca do analizy różnych stanów fizjologicznych i patologicznych w nowej technice 2D-TSMA.
3. Ocena zgodności prędkości ruchu środkowych segmentów lewej komory serca w technikach 2D-TSMA i MRI dla osób uprawiających wyczynowo wioślarstwo.

4. Wyznaczenie zakresu prawidłowych wartości odkształcenia ściany lewej komory serca (*strain*) w technice 3D-TSMA dla zdrowych osób uprawiających sport.

## Metody

Do badania zastosowano matematyczny model ruchu „ziarna” – markerów akustycznych związany z kurczliwością lewej komory serca. Powstał on na podstawie obserwacji akcji rzeczywistego serca, obrazowanego przez ultrasonograf w projekcji poprzecznej, przymostkowej, w obrazowaniu 2D – w celu numerycznego modelowania obrazów ultrasonograficznych ścian serca, a zwłaszcza zachowania się markerów akustycznych i odkształcenia radialnego środkowych segmentów lewej komory.

Do badań echokardiograficznych opracowano i zbudowano dwa wzorce lewej komory. Pierwszy wzorec ultrasonograficzny LK (WGP) dla badania przemieszczania się markerów akustycznych w trakcie skurczu i rozkurczu oraz drugi model zawału lewej komory (WZLK). WGP został wykonany z gąbki poliuretanowej, w postaci wydrążonego walca o długości 10 cm, średnicy zewnętrznej 5 cm, średnicy wewnętrznej 3 cm i o grubości ściany 1 cm, a drugi WZLK – z materiału alkoholu poliwinylowego w postaci elastycznej rurki o długości 12 cm, grubości ściany 1 cm i średnicy zewnętrznej 5 cm. We wzorcu WZLK obszar odpowiadający dwóm segmentom poddano procesowi obróbki termicznej (suszenia), co skutkowało jego usztywnieniem. Następnie wzorce ultrasonograficzne podłączono do komputerowo sterowanej, hydraulicznej pompy tłokowej firmy (Vivitro Inc.<sup>TM</sup>). Wzorce LK zanurzone w wodzie i badano ich odkształcenie (*strain*) i tempo odkształcenia (*strain rate*), przy zastosowaniu dostępnych komercyjnie algorytmów 2D-TMSA. Przyjęto następujące parametry: wpompowywanie objętości wody 12–50 ml z częstością cykli pracy: 40, 60, 100, 120 na minutę, dla kąta padania wiązki ultradźwiękowej 90° i 65° w stosunku do osi wzorca.

W części klinicznej badaniu echokardiograficznemu poddano dwie grupy ochotników ( $n = 118$ ). U 14 zdrowych mężczyzn w wieku  $23 \pm 3,2$  lat uprawiających wyczynowo wioślarstwo wykonano badanie echokardiograficzne techniką 2D aparatem firmy IE 33 (Philips Medical System, Andover, MA, USA) i badanie serca techniką MRI, gdzie zastosowano skaner 1,5-T MR (Siemens, Erlangen, Niemcy). Prędkości radialne środkowych segmentów LK obliczano techniką 2D-TMSA w projekcji przymostkowej w osi krótkiej, podobnie jak w MRI. Dla porównania

wartości prędkości uzyskanych metodą echokardiograficzną i MRI użyto liniowej regresji, analizę zgodności przeprowadzono testem Bland-Altmana.

Drugą analizowaną grupę stanowiło 104 ochotników uprawiających amatorsko sport, w wieku 19-60 lat; średnia 46,6. Badania wykonywano za pomocą echokardiografu firmy Toshiba Artida, Toshiba Medical Systems, Tokio, Japonia. Stosując automatyczną trójwymiarową analizę 3D-TMSA, obliczono dla poszczególnych segmentów maksymalne wartości odkształcenia *strain* dla ruchu podłużnego, okrężnego, radialnego i trójwymiarowego LK. Wartości współczynnika zmienności pomiarów, definiowanego jako iloraz odchylenia standardowego do wartości średniej pomiędzy dwoma badaczami, przedstawiono dla każdego z odkształceń.

## Wyniki

Matematyczny model ultrasonograficznej wizualizacji jest realizacją w pełni kontrolowanego środowiska diagnostycznego. Zaproponowany matematyczny model LK w pełni opisuje odkształcenie radialne ściany modelu lewej komory, podobny do obserwowanego w sercu ludzkim. Pozwala on na testowanie obecnie dostępnych algorytmów śledzenia markerów akustycznych, jak również na ich ulepszanie.

Uzyskane obrazy wzorców lewej komory doskonale naśladowały echogram LK w obrazowaniu 2D w projekcji przymostkowej w osi krótkiej. We wszystkich przypadkach pomiarów odkształcenia radialnego i okrężnego, jak również tempa odkształcenia radialnego i okrężnego, niezależnie od prędkości pracy wzorca i objętości wpompowywanej krwi, nie zaobserwowano znamienne istotnych różnic pomiędzy seriami pomiarowymi dla dwóch kątów ustawienia głowicy ultradźwiękowej względem wzorca ultrasonograficznego. WZLK pozwala naśladować obszar LK objęty zawałem.

W grupie uprawiających wyczynowo wioślarstwo uwidoczniło wszystkie 84 badane segmenty, a automatycznej analizie 2D-TMSA poddano 92% segmentów. Pozostałe 8% segmentów wymagało korekcji ręcznej. Maksymalna wartość uzyskanej prędkości ruchu środkowych segmentów dla poszczególnych segmentów LK, uzyskanych metodą 2D-TMSA, mieściła się w przedziale 3,61–5,22 cm/s. W badaniu MRI 96% segmentów analizowano automatycznie, a 4% wymagało korekcji ręcznej. Maksymalna wartość uzyskanej prędkości ruchu środkowych segmentów dla poszczególnych segmentów LK uzyskanych w MRI mieściła się

w przedziale 3,48–4,94 cm/s. Uzyskane wyniki wskazują na duży poziom zgodności dla obu technik, współczynnik korelacji bliski  $r = 0,9$ .

W trójwymiarowym badaniu echokardiograficznym analizie metodą 3D-TMSA poddano odkształcenie *strain* przy podziale LK na 16 segmentów. Spośród analizowanych segmentów 83% segmentów koniuszkowych, 87,3% środkowych i 87,5% podstawnych było poddane pełnej, prawidłowej analizie automatycznej 3D-TMSA. Średni czas badania wynosił  $4,1 \pm 1,2$  min. Maksymalna wartość odkształcenia radialnego segmentów podstawnych obliczona techniką 3D-TMSA była znamienne ( $p < 0,001$ ) wyższa od maksymalnej wartości odkształcenia segmentów koniuszkowych. Odkształcenia: 3D, radialne, podłużne i okrężne dla LK w technice 3D-TMSA wynosiły odpowiednio:  $35,1 \pm 15,4\%$ ;  $33,6 \pm 15,3\%$ ;  $-17,4 \pm 6,1\%$ ;  $-25,3 \pm 8,3\%$ . Współczynnik zmienności pomiarów wynosił: 6% dla pomiarów odkształcenia radialnego, 8% odkształcenia okrężnego i 8,5% dla pomiarów odkształcenia podłużnego, a dla odkształcenia globalnego 3D – 4%.

## Wnioski

1. Opisany matematyczny model lewej komory serca w pełni odzwierciedla odkształcenia radialne ścian zachodzące w ludzkim sercu.
2. Proponowany przez autora model numeryczny wizualizacji ultrasonograficznej jest realizacją w pełni kontrolowanego środowiska diagnostycznego, opartego na różnych typach aparatów echokardiograficznych.
3. Matematyczny model lewej komory serca w opisanym środowisku wizualizacji ultrasonograficznej pozwala testować algorytmy śledzące i analizujące rozkłady markerów akustycznych, a także doskonalić istniejące algorytmy lub wspierać konstrukcje nowych.
4. Opracowane i wykonane wzorce lewej komory serca, jak i wzorzec zawału serca, wykazały w pełni ich przydatność do badań nad nową echokardiograficzną techniką 2D-TMSA.
5. Przedstawione wzorce ultrasonograficzne mogą służyć do analizy odkształceń ścian lewej komory serca zarówno w stanach fizjologicznych, jak i patologicznych.
6. Wyniki przeprowadzonych badań wskazują na przydatność zastosowanego materiału do konstrukcji lewej komory serca, czego dowodzi model zawału serca, a to z uwagi na osiągnięcie porównywalnego, radialnego przemieszczania ścian i porównywalnej wartości odkształceń niezależnie od kąta padania wiązki ultradźwiękowej.

7. Maksymalne wartości prędkości skurczowej dla środkowych segmentów lewej komory u osób uprawiających wioślarstwo, otrzymane metodą 2D-TMSA, są zgodne z wartościami prędkości otrzymanymi metodą MRI.
8. Metoda śledzenia markerów akustycznych 2D-TMSA daje właściwą informację o ruchu środkowych segmentów lewej komory u osób uprawiających wioślarstwo. Jest nową, obiecującą techniką pozwalającą na szersze jej zastosowanie do analizy prędkości ruchu segmentów lewej komory w dalszych badaniach klinicznych.
9. Wykazano, że technika 3D-TMSA jest prostą metodą do wyznaczania wartości odkształcenia lewej komory serca.

# Spis treści

<b>Podziękowania</b>	<b>23</b>
<b>Stosowane skróty</b>	<b>25</b>
<b>1. Wstęp</b>	<b>27</b>
<b>2. Ocena funkcji lewej komory serca</b>	<b>31</b>
2.1. Obrazowanie regionalnej prędkości mięśnia sercowego – Doppler Tissue Imaging (DTI) . . . . .	33
2.2. Echokardiograficzna technika śledzenia markera akustycznego (2D-TMSA)	36
2.3. Echokardiograficzne parametry odkształcenia <i>strain</i> i <i>strain rate</i> w technice 2D-TMSA . . . . .	41
<b>3. Wprowadzenie</b>	<b>53</b>
3.1. Matematyczny model lewej komory, numeryczna wizualizacja ultrasonograficzna . . . . .	53
3.2. Echokardiograficzny wzorzec lewej komory . . . . .	54
3.2.1. Podstawy fizyczne śledzenia przemieszczeń struktur ściany serca .	55
3.3. Ocena prędkości ruchu środkowych segmentów lewej komory serca w technice 2D-TSMA . . . . .	56
3.4. Parametry odkształcenia lewej komory serca w technice 3D-TSMA . . . .	57
<b>4. Cele pracy</b>	<b>59</b>
<b>5. Materiał i metody</b>	<b>61</b>
5.1. Wprowadzenie . . . . .	61
5.2. Echokardiograficzny wzorzec lewej komory serca do analizy różnych stanów fizjologicznych i patologicznych . . . . .	63

5.2.1. Wzorce lewej komory serca . . . . .	65
5.3. Ocena zgodności prędkości ruchu środkowych segmentów lewej komory w technice 2D-TSMA i MRI u osób uprawiających wioślarstwo . . . . .	68
5.3.1. Badania echokardiograficzne . . . . .	68
5.3.2. Rezonans magnetyczny serca . . . . .	69
5.4. Parametry odkształcenia lewej komory serca wyznaczone metodą 3D-TSMA u osób uprawiających sport . . . . .	69
5.4.1. Badana populacja . . . . .	69
5.4.2. Badanie echokardiograficzne . . . . .	71
5.5. Metody statystyczne . . . . .	72
<b>6. Wyniki</b>	<b>75</b>
6.1. Matematyczny model lewej komory serca oraz numeryczna wizualizacja ultrasonograficzna . . . . .	75
6.1.1. Model toru akustycznego . . . . .	77
6.2. Wzorzec lewej komory serca do analizy różnych stanów fizjologicznych i patologicznych w nowej technice 2D-TSMA . . . . .	84
6.3. Porównanie prędkości ruchu środkowych segmentów lewej komory w technice 2D-TSMA i MRI u osób uprawiających wioślarstwo . . . . .	100
6.4. Parametry odkształcenia lewej komory serca wyznaczone metodą 3D-TSMA u osób uprawiających sport . . . . .	108
<b>7. Omówienie wyników badań własnych i dyskusja</b>	<b>113</b>
7.1. Modele matematyczny i numeryczny lewej komory oraz wizualizacji ultrasonograficznej . . . . .	113
7.2. Wzorzec lewej komory serca do analizy różnych stanów fizjologicznych i patologicznych w nowej technice 2D-TSMA . . . . .	114
7.3. Ocena zgodności prędkości ruchu środkowych segmentów lewej komory w technice 2D-TSMA i MRI u osób uprawiających wioślarstwo . . . . .	117
7.4. Parametry odkształcenia lewej komory serca wyznaczone metodą 3D-TSMA u osób uprawiających sport . . . . .	119
<b>8. Wnioski</b>	<b>123</b>
<b>Źródło finansowania</b>	<b>125</b>
<b>Bibliografia</b>	<b>127</b>

# Podziękowania

Pragnę serdecznie podziękować Panu Profesorowi Andrzejowi Nowickiemu, Kierownikowi Zakładu Ultradźwięków i Dyrektorowi Instytutu Podstawowych Problemów Techniki Polskiej Akademii Nauk za pomoc w opracowaniu idei zawartych w tej pracy. W czasie naszej wieloletniej współpracy naukowej Pan Profesor zawsze znajdował czas na przedyskutowanie nowych idei i metod diagnostycznych, a jego pogoda ducha i życzliwa zachęta zawsze dawała mi nadzieję na pomyślne zakończenie eksperymentów badawczych. Swoją postawą inspirował mnie do głębokiej analizy tematów badawczych. Pan Profesor wraz z Zespołem był zawsze bardzo pomocny w podejmowaniu nowych wyzwań ultrasonograficznych. Współpraca naukowa zaowocowała wspólnymi publikacjami w wielu czasopismach krajowych i zagranicznych (m.in. *Am. Heart J.* oraz *Ultrasound in Med. Biol.*).

Pragnę też serdecznie podziękować Panu Profesorowi Haraldowi Becherowi MD PhD FRCP za życzliwą i przyjacielską pomoc w mojej pracy badawczej. To dzięki Jego inspiracji naukowej mogłem – w latach 2006–2010, w *John Radcliffe Hospital Uniwersytet of Oxford (JRH)* – prowadzić pracę nad nowatorską metodą badawczą, jaką jest technika śledzenia markerów akustycznych. Dzięki Niemu, jako *Honorary Trust Doctor* miałem możliwość zapoznania się z najnowszymi na świecie metodami diagnostycznymi i leczniczymi w chorobach układu krążenia. Pan Profesor jest światowym autorytetem w zakresie echokardiografii. W kierowanym przez Niego *Scientific Aneks JRH* miałem do dyspozycji zarówno najnowsze systemy badawcze, jak i bardzo złożone przypadki kliniczne. Pan Profesor przykładał dużą wagę do pracy dydaktycznej, co dało mi szansę poznać zarówno system kształcenia podyplomowego lekarzy, jak i system kształcenia studentów. Owocem współpracy naukowej były m.in. wspólne publikacje w *JACC: Cardiovasc. Imaging*, *Eur. J. Echocardiography*, *Eur. Cardiovasc. Dis*, *Asian Hosp. Healthcare Manag*, *Encyclopedia of ultrasound*: Springer, *Kardiologie up2date* i innych czasopismach. W roku 2011 Profesor zaprosił mnie do



najnowszeo wówczas ośrodku kardiologicznego w Ameryce Północnej – Mazankowski Heart Institute Division of Cardiology Center University of Alberta. Również w tym przodującym ośrodku, dalej pod Jego kierunkiem, mogłem prowadzić badania nad nowymi metodami echokardiograficznymi w The Alberta Heart & Stroke Research Centre, które wspólnie z Panem Profesorem rozpoczęliśmy w University of Oxford.

Serdeczne podziękowania należą się też Panu Profesorowi Januszowi Wójcikowi za wnikliwą dyskusję nad zagadnieniami matematycznymi oraz Panu Doktorowi inż. Zbigniewowi Trawińskiemu za pomoc w realizacji wzorców ultrasonograficznych, udział w badaniach oraz za opracowanie statystyczne wyników pomiarów.

Pragnę wyrazić serdeczne podziękowanie dla Pani Magister Zofii Dyśko i dla Pani Joanny Żychowicz-Pokulniewicz za życzliwą pomoc i za wsparcie w opracowaniu redakcyjnym monografii.

# Stosowane skróty

- 2D – Echokardiografia dwuwymiarowa (ang. *Two-dimensional echocardiography*)
- 2D-TSMA – Dwuwymiarowa echokardiograficzna technika śledzenia markera akustycznego (ang. *2D– Speckle Tracking*)
- 3D – Echokardiografia trójwymiarowa (ang. *Three-dimensional echocardiography*)
- 3D-TSMA – Trójwymiarowa echokardiograficzna technika śledzenia markera akustycznego (ang. *3D-Speckle Tracking*)
- ACS – Ostry zespół wieńcowy (ang. *Acute Coronary Syndrom*)
- AHA – Amerykańskie Towarzystwo Kardiologiczne (ang. *American Heart Association*)
- AVC – Zamknięcie zastawki aortalnej (ang. *Aortic valve closing*)
- AVO – Otwarcie zastawki aortalnej (ang. *Aortic valve opening*)
- ChN – Choroba niedokrwienności serca
- CRT – Terapia resynchronizująca (ang. *Cardiac Resynchronization Therapy*)
- CS – Odkształcenie w kierunku okrężnym (ang. *Circumferential Strain*)
- DTI – Dopplerowskie obrazowanie regionalnej prędkości mięśnia sercowego (ang. *Doppler Tissue Imaging*)
- E* – Prędkość maksymalna fali szybkiego napływu mitralnego (ang. *Early diastolic wave*)
- EF – Frakcja wyrzutowa (ang. *Ejection Fraction*)
- EDV – Objętość końcowo-rozkurczowa (ang. *End-diastolic Volume*)
- ESV – Objętość końcowo-skurczowa (ang. *End-sytolic Volume*)
- EKG – Elektrokarдиоgram
- EO – Echokardiografia obciążeniowa (ang. *Stress Echocardiography*)
- e'* – Prędkość wczesnorozkurczowa ruchu pierścienia zastawki mitralnej obliczona metodą Dopplera Tkankowego
- $\varepsilon$  – Regionalne odkształcenie miokardium (ang. *Strain*)
- LK – Lewa komora
- LS – Odkształcenie w kierunku podłużnym (ang. *Longitudinal Strain*)

LVEF	– Frakcja wyrzutowa lewej komory (ang. <i>Left Ventricular Ejection Fraction</i> )
LVEDd	– Wymiar końcowo-rozkurczowy lewej komory (ang. <i>Left Ventricular End-diastolic Diameter</i> )
M-mode	– Prezentacja jednowymiarowa (ang. <i>M-mode Echokardiography</i> )
MA	– Markery akustyczne
MRI	– Obrazowanie w rezonansie magnetycznym (ang. <i>Magnetic Resonans Imaging</i> )
MVC	– Zamknięcie zastawki mitralnej (ang. <i>Mitral Valve Closing</i> )
MVO	– Otwarcie zastawki mitralnej (ang. <i>Mitral Valve Opening</i> )
PLAX	– Projekcja przymostkowa w osi długiej (ang. <i>Parasternal Long Axis</i> )
PSAX	– Projekcja przymostkowa w osi krótkiej (ang. <i>Parasternal Short Axis</i> )
PSF	– Funkcja rozmycia punktowego (ang. <i>Point Sperad Function</i> )
RF	– Wielka częstotliwość (ang. <i>Radio-Frequency</i> )
RS	– Odkształcenie w kierunku promieniowym (ang. <i>Radial Strain</i> )
SD	– Odchylenie standardowe (ang. <i>Standard deviation</i> )
SK	– Środki kontrastowe
SR	– Regionalne tempo odkształcenia mięśnia sercowego (ang. <i>Strain Rate</i> )
SRI	– Obrazowanie regionalnego tempa odkształcenia mięśnia sercowego (ang. <i>Strain Rate Imaging</i> )
US	– Ultrasonografia
TSMA	– Techniki śledzenia markerów akustycznych
TTE	– Echokardiografia przezklatkowa (ang. <i>Transthoracic Echocardiography</i> )
TEE	– Echokardiografia przezprzelykowa (ang. <i>Transesophageal Echocardiography</i> )
WGP	– Wzorec lewej komory wykonany z gąbki poliuretanowej
WZLK	– Wzorec „zawału” lewej komory wykonany z materiału roztworu alkoholu poliwinylowego
VVI	– Technika śledzenia markerów akustycznych firmy Siemens opisująca wektor prędkości markerów akustycznych (ang. <i>Vector Velocity Imaging</i> )

# Wstęp

Echokardiografia stanowi obecnie nieodzowną metodę diagnostyczną w chorobach serca. Stało się to możliwe dzięki temu, że jest to metoda nieinwazyjna, relatywnie tania, mobilna, a przez to dostępna przy łóżku chorego. Wprowadzenie do ultrasonografii w ostatnich latach nowych rozwiązań technologicznych pozwoliło na wnikliwą, ilościową, analizę ruchu ścian komór i przedsionków oraz przepływu krwi w jamach serca. Echokardiografia jest to technika, w której obrazy odtwarzane są w czasie rzeczywistym, która jest dostępna przez 24 godziny, siedem dni w tygodniu i pozwala na przeprowadzenie dokładnej diagnostyki różnicowej w wielu stanach zagrożenia życia i/lub na postawienie właściwej diagnozy; ponadto nie wytwarza promieniowania jonizującego [1–6]. Miniaturyzacja sprzętu ultrasonograficznego pozwala mieć nadzieję na jej szerokie zastosowanie w codziennej praktyce lekarskiej nie tylko przez kardiologów, ale także przez lekarzy innych specjalności na wczesnym etapie diagnostycznym [7–10]. Jednym z najczęstszych zastosowań echokardiografii w praktyce klinicznej jest ocena funkcji lewej komory serca. Dzięki coraz lepszej rozdzielczości czasowej i przestrzennej najnowszych stosowanych algorytmów obliczeniowych, z jednej strony możliwa jest analiza miokardium prawie na poziomie pojedynczych warstw mięśniowych, z drugiej ocena odcinkowych zaburzeń kurczliwości i globalnej funkcji lewej komory; ta jednak jest niestety badaniem częściowo subiektywnym i wymagającym czasu i doświadczenia osoby badającej. Dużym wyzwaniem dla tej metody są przypadki, kiedy u chorego trudno uwidocznić granice endokardium [11–13]. Mimo ogromnego postępu technologicznego u 10–20% chorych, szczególnie u osób otyłych, z chorobami płuc, deformacją klatki piersiowej oraz u chorych w ciężkim stanie klinicznym przebywających na oddziałach intensywnego nadzoru, zaintubowanych, nie można uzyskać obrazu optymalnego [14–18]. W tych przypadkach zalecane jest podanie środka kontrastującego, który poprawia wizualizację wsierdzia, a w połączeniu z lekami zmieniającymi dynamikę przepływu krwi pozwala na uwidocznienie obszarów zawałowych lub zagrożonych niedokrwieniem [19–22].

Innym dużym ograniczeniem echokardiografii są trudności we właściwej ocenie odcinkowej kurczliwości mięśnia sercowego, ważne m.in. w diagnostyce choroby niedokrwiennej serca (ChN) [23–27]. ChN z jej następstwami, takimi jak: ogłuszenie, zamrożenie, niedokrwienie, zawał i remodeling mięśnia sercowego, są najczęstszym wskazaniem do oceny funkcji lewej komory u osób dorosłych [28–31]. Zarówno w czasie badań w spoczynku, jak i testów obciążeniowych analiza kurczliwości jednego-dwóch segmentów często decyduje o postawieniu właściwego rozpoznania [32–36]. Ważna jest też odcinkowa i globalna ocena funkcji LK po zabiegach rewaskularyzacyjnych zarówno w diagnostyce restenozy, jak i żywotności mięśnia [37–39]. Mimo wszystkich ograniczeń, wg najnowszych zaleceń międzynarodowych towarzystw naukowych, ilościowy parametr oceny funkcji lewej komory, jakim jest frakcja wyrzutowa, decyduje o wielu ważnych zaleceniach terapeutycznych: od włączenia leczenia farmakologicznego, przez wszczepienie kardiowertera defibrylatora, układu synchronizującego serca, do decyzji o transplantacji włącznie [35, 40–42]. Nadal jednak trwają prace nad innymi, bardziej dokładnymi i powtarzalnymi metodami oceny funkcji lewej komory, z uwagi na istniejące zapotrzebowanie na ilościowe metody oceny zaburzeń kurczliwości.

Przez ostatnich 20 lat próbowano wprowadzić metody, które by pozwalały na analizę pracy mięśnia sercowego zarówno w czasie testów obciążeniowych, jak i w stanie spoczynku. Niestety, kolejno wprowadzane techniki nie spełniały oczekiwań lekarzy-praktyków. W XXI wieku poza chorobą niedokrwinną, niewydolność krążenia jest kolejnym, ważnym klinicznie wyzwaniem, wymagającym dokładnej, ilościowej oceny pracy serca. Do nielicznych obiecujących narzędzi, którymi w diagnostyce się posługiwano w ostatniej dekadzie, należały techniki badające energię ech rozproszonych, przy wykorzystaniu nieprzetworzonego sygnału wiązki ultradźwiękowej (*integrated backscatter*). Jednak ograniczeniem tej techniki jest brak jednolitego procesu przetwarzania i pozyskiwania danych z ech ultradźwiękowych [43–47]. W leczeniu ciężkiej niewydolności serca ( $EF < 35\%$  i blok lewej odnogi pęczka Hisa) pewnym przełomem ostatnich lat stało się wprowadzenie terapii resynchronizującej (CRT). W wielu przeprowadzonych badaniach wykazano, że zastosowanie CRT znamienne poprawia jakość życia pacjentów, tolerancję wysiłku fizycznego, zmniejsza występowanie i nasilenie objawów klinicznych oraz redukuje śmiertelność ogólną. Jednak przy obecnych kryteriach doboru chorych do CRT około 20–30% z nich nie odnosi korzyści z tej najnowszej metody leczniczej [48–50]. Prawdopodobnie wynika to z faktu, że dysynchronia mechaniczna nie zawsze zależy od dysynchronii elektrycznej, i im większa jest dysynchronia mechaniczna, tym lepsza jest odpowiedź na terapię resynchronizującą [51–53]. Dlatego aspektem wymagającym precyzyjnej oceny

jest leżąca u podstawy patofizjologicznej niewydolności krążenia dysynchronia skurczu, a w jej diagnostyce duże nadzieje pokładano w dopplerowskiej ocenie ruchu tkanek (DTI). Jednak ograniczeniem tej metody, jak dla wszystkich technik dopplerowskich, jest zależność uzyskanej wartości prędkości segmentu serca od kąta, pod którym wiązka dopplerowska odbija się od poruszającej się tkanki mięśnia sercowego [54–57]. Różne parametry echokardiograficzne z zastosowaniem DTI i oceny odkształcenia mięśnia sercowego (*strain*) były dokładnie analizowane w celu lepszego doboru chorych do terapii resynchronizującej, ale techniki te nie spowodowały istotnego postępu w diagnostyce [58–60]. Dlatego obserwuje się rosnące zapotrzebowanie na nowe, ilościowe metody oceny zaburzeń kurczliwości mięśnia sercowego.



## Ocena funkcji lewej komory serca

Obecnie obserwuje się w kardiologii szybki rozwój nowych technik obrazowych [61–63]. Wśród wielu tych metod echokardiografia rozwija się szczególnie intensywnie. Jest ona zaliczana do metod najbardziej atrakcyjnych z wielu względów. Uzyskane dzięki niej obrazy są tworzone w czasie rzeczywistym, pozwalając na postawienie szybko właściwej diagnozy. Jest to technika zawsze dostępna, relatywnie niedroga, nie powoduje promieniowania jonizującego. Jednym z bardziej uznanych i akceptowanych zastosowań echokardiografii jest ocena funkcji lewej komory serca (LK) zarówno globalnej, jak i oceniającej odcinkowe zaburzenia kurczliwości. Podstawowymi i najczęściej stosowanymi parametrami oceny funkcji lewej komory są: frakcja wyrzutowa (LVEF), objętość i kurczliwość LK oraz zaburzenia funkcji rozkurczowej [64–66]. Z założenia LVEF jest sumą odcinkowego skracania się poszczególnych segmentów LK. Jednakże zaburzenie funkcji jednego segmentu nie powoduje redukcji LVEF do czasu, aż kurczliwość kilku segmentów nie ulegnie upośledzeniu. Ponadto echokardiografia jest to metoda wymagająca czasu i jest raczej subiektywna, szczególnie gdy endokardium nie jest dobrze uwidocznione [11, 67–71]. U osób otyłych, z podejrzanym cieniem w koniuszku serca, wskazane jest podanie środków kontrastowych [68, 72–74]. Aby obliczyć objętość LK lub LVEF, w większości matematycznych wzorów bazuje się na pomiarach lewej komory w M-mode lub 2D, co daje możliwość prawidłowej oceny LK o symetrycznych kształtach [75–77]. Dla lewej komory o niesymetrycznych kształtach (np. z powodu pozawałowego tętniaka LK), echokardiografia trójwymiarowa jest metodą dokładniejszą do oceny objętości lewej komory i LVEF, porównywalną z wartościami uzyskiwanymi w rezonansie magnetycznym w spoczynku i w czasie testów obciążeniowych [78–81].

Innym dużym ograniczeniem echokardiografii jest trudność we właściwej ocenie odcinkowej kurczliwości. Ocena ta przeprowadzana przez badaczy jest subiektywna i obciążona dużym błędem [82–84]. Dużego doświadczenia i odpowiedniego treningu wymaga ocena zaburzeń kurczliwości w przypadkach, kiedy maksy-



malny skurcz występuje w różnych segmentach komory w różnych momentach fazy skurczu [85–87]. Ponadto dotychczasowa subiektywna ocena kurczliwości odbywa się tylko na podstawie radialnej deformacji miokardium, a faktem powszechnie znanym jest to, że w czasie skurczu lewa komora ulega skracaniu w wymiarze podłużnym oraz skrętowi [88–91]. Co więcej, pomiar frakcji zależy od doświadczenia operatora, a powtarzalność pomiarów jest daleka od oczekiwanej [92–95]. Dlatego od lat poszukiwano ilościowych metod oceny odcinkowej kurczliwości LK. Początkowo echokardiograficzna ilościowa ocena odcinkowej kurczliwości dostępna była tylko w pracach eksperymentalnych, gdzie stosowano markery (metalowe znaczniki lub kryształy) „przymocowane” do mięśnia sercowego [96–98].

W nieinwazyjnych, ilościowych technikach typu M-mode i w obrazowaniu dwuwymiarowym, w ocenie skurczu mięśnia sercowego analizowano dwie jego składowe: przemieszczanie zarysu wsierdzia oraz grubienie miokardium. Automatyczną detekcję zarysu wsierdzia można przeprowadzić za pomocą algorytmu nazwanego kolorkinezą (ang. *Color kinesis*) [99–101]. Metoda ta wykorzystuje funkcję automatycznej detekcji zarysu wsierdzia i polega na kodowaniu kolorem granicy wsierdzia w stałych przedziałach czasowych. Odcinkowe zaburzenia kurczliwości rozpoznaje się na podstawie oceny różnic amplitudy przemieszczanego wsierdzia [102–104]. Niestety metoda ta ma wiele ograniczeń, m.in. związanych ze zmianą kształtu komory w czasie skurczu oraz z jej rotacją i przemieszczaniem [105–107]. Ponadto skuteczność oceny kurczliwości poszczególnych segmentów mięśnia sercowego przy pomocy tej metody zależy od jakości obrazowania wsierdzia w echokardiografii dwuwymiarowej; stanowi to podstawowe ograniczenie przed wprowadzeniem tej metody do praktyki klinicznej [108–110].

Jednocześnie rozwinęła się metoda konkurencyjna dla echokardiografii, metoda obrazowania w rezonansie magnetycznym (MRI), szczególnie po wprowadzeniu w latach 80. XX wieku do MRI metody znakowania mięśnia sercowego (*Tagging*), która w sposób nieinwazyjny pozwoliła na pomiary jego ruchu, grubienia w czasie skurczu, w cyklu pracy [111–113]. Prace nad nowymi technikami w echokardiografii i MRI nabrały szczególnego tempa w ostatniej dekadzie, po stanowisku m.in. Komisji Europejskiej, zalecającej zawsze wybór w pierwszej kolejności metody diagnostycznej niestosującej promieniowania jonizującego w medycynie [114–117]. W echokardiografii do oceny przepływu krwi i ruchu struktur serca od lat stosuje się metody dopplerowskie, których podstawy teoretyczne zostały podane przez Christiana Andreasa Dopplera żyjącego w XIX wieku [118]. Metoda dopplerowska została wprowadzona w XX wieku. Na podstawie zmiany częstotliwości fali ultradźwiękowej odbitej na krwinkach wyznacza się prędkość

przepływu krwi. Do ilościowej oceny ruchu mięśnia sercowego stosuje się technikę, zwaną *Doppler Tissue Imaging* (DTI) [119–123]. Do wprowadzenia tej metody obrazowania przyczyniły się prace wielu ośrodków badawczych pod kierunkiem badaczy: Isaz [124], McDicken [125], Sutherland [126], Fleming [127], Heimdal [128]. Należy też tu wymienić nazwiska polskich naukowców, jak Palka, Drożdż, Kukulski, Kowalski, Nowicki [129–134]. Wiele parametrów, uzyskiwanych metodą DTI i *strain*, było badanych w celu podania ilościowej oceny funkcji LK. Niestety techniki te nie spowodowały istotnego postępu w diagnostyce serca. Właściwie do praktyki klinicznej włączony został pojedynczy pomiar DTI z pierścienia mitralnego  $e'$  (tj. prędkość wczesnorozkurczowa) i to też w relacji do wielkości fali napływu mitralnego  $E$ . Techniki te wykorzystujemy do diagnostyki chorych z niewydolnością serca [59, 135–139]. Dlatego duże nadzieje wiązane są z nową ilościową techniką diagnostyczną, nazywaną echokardiograficzną techniką śledzenia markera akustycznego, TSMA (ang. *Speckle Tracking*) [140].

## 2.1. Obrazowanie regionalnej prędkości mięśnia sercowego – Doppler Tissue Imaging (DTI)

Metoda DTI jest relatywnie nową metodą pomiaru prędkości ruchu mięśnia sercowego, wprowadzoną do praktyki klinicznej na przełomie lat 80. i 90. XX wieku [124–126, 141]. Poprzez zastosowanie odpowiednich filtrów w miejsce przepływu krwi, stał się możliwy pomiar prędkości ruchu tkanki, charakteryzujący się wysoką amplitudą sygnału i niską częstotliwością [142–144]. Prędkość ruchu tkanki określana jest ruchem poszczególnych punktów mięśnia w kierunku do i od głowicy echokardiograficznej [54, 125, 145–147]. W odróżnieniu od przepływu krwi, ściany serca poruszają się z małą prędkością (w zakresie 2–30 cm/s) [148–150]. DTI jest metodą, którą można stosować w czasie rzeczywistym. Poszczególne segmenty mięśnia mogą być również analizowane po zakończeniu badania. Chociaż wszystkie metody dopplerowskie badają te same mechaniczne (hemodynamiczne) własności ruchu mięśnia (krew), to istnieje różnica w uzyskanej wartości prędkości maksymalnej. Pomiar wykonywany za pomocą metody dopplera pulsacyjnego wykazuje wartości o 10–20% wyższe niż pomiary pochodzące z zastosowania metody dopplera kolorowego [151]. Różnica ta, jak również różnica prędkości ruchu podstawy ściany bocznej i przegrody międzykomorowej, powinna być brana pod uwagę przy wyliczaniu funkcji rozkurczowej lewej komory z zastosowaniem wzoru  $E/e'$  [152–155]. W przeprowadzonych badaniach

klinicznych wykazano zmniejszanie się maksymalnej prędkości skurczowej wraz z wiekiem badanego [156–158]. W latach dziewięćdziesiątych ubiegłego stulecia opracowano normy wartości referencyjnych prędkości ruchu ścian serca wśród populacji dorosłych [138, 159–161]. Zastosowanie DTI było oceniane w wielu patologiach mięśnia sercowego [54, 127, 162–164]. Chociaż początkowe prace dotyczyły zastosowania DTI dla przegrody i dla ściany tylnej, w projekcjach przymostkowych w osi krótkiej, to najnowsze badania skupiają się na użyciu DTI w projekcjach koniuszkowych w osi długiej serca. Ruch mięśnia sercowego w osi długiej w czasie skurczu, w dużej mierze zależy od ruchu segmentów podstawnych do koniuszka serca, a w czasie rozkurczu w przeciwnym kierunku. Sam koniuszek jest prawie nieruchomy [165–167]. Ta różnica w ruchu pomiędzy podstawą a koniuszkiem serca powoduje gradient prędkości wzdłuż ściany mięśnia sercowego – z najwyższą prędkością u podstawy i bliską zera przy koniuszku.

Badacze skupiali się też na zastosowaniu DTI do analizy ruchu pierścienia mitralnego. Guliani i wsp. wykazali dużą zgodność pomiędzy maksymalną, skurczową prędkością pierścienia mitralnego, oznaczaną w projekcjach koniuszkowych, a frakcją wyrzutową lewej komory, co może być przydatnym parametrem klinicznym u chorych z trudnym oknem badawczym [168]. Obecnie najbardziej przydatne klinicznie jest zastosowanie DTI do diagnostyki niewydolności krążenia. Najszerzej przebadanym parametrem jest stosunek maksymalnej prędkości fali wczesnego napływu rozkurczowego  $E$  (uzyskanej przy zastosowaniu dopplera pulsacyjnego) do maksymalnej prędkości wczesnorozkurczowego, podłużnego ruchu pierścienia mitralnego  $e'$  (uzyskanego przy zastosowaniu DTI), zwany parametrem  $E/e'$  [138, 169–171]. Wykluczając wadę zastawki mitralnej i zaburzenia rytmu serca, jeśli  $E/e' > 15$ , to w czasie spoczynkowego badania echokardiograficznego można rozpoznać podwyższone średnie ciśnienie w lewym przedsionku. Parametr ten ma wartość prognostyczną dla określenia grupy o podwyższonym ryzyku incydentów sercowo-naczyniowych wśród chorych z niewydolnością krążenia [172–174].

Również w diagnostyce choroby wieńcowej, zarówno w badaniach na zwierzętach, jak i w badaniach klinicznych wskazywano na przydatność DTI [175–180]. Derumeaux i wsp. przeprowadzali badania metodą DTI w czasie różnych stanów niedokrwienia serca. Udowodnili oni, że spadek wartości prędkości miokardialnej może być rejestrowany już w kilka sekund po zamknięciu naczynia wieńcowego [181]. Kukulski i wsp., badając odkształcenie *strain* segmentów mięśnia sercowego objętego niedokrwieniem w czasie koronaroplastyki, wykazali przydatność tej metody nie tylko do różnicowania prawidłowych segmentów z niedokrwionymi, ale również z segmentami, które wcześniej uległy dysfunkcji [182]. Badania

nad zastosowaniem DTI prowadzono w czasie testów obciążeniowych i także poddając ocenie żywotność mięśnia sercowego [38, 121, 183, 184]. Katz i wsp. udowodnili, że prędkość 5,5 cm/s w szczycie wysiłku może być prędkością odróżniającą segmenty niedokrwione od prawidłowych z czułością 96% i specyficznością 81% [185].

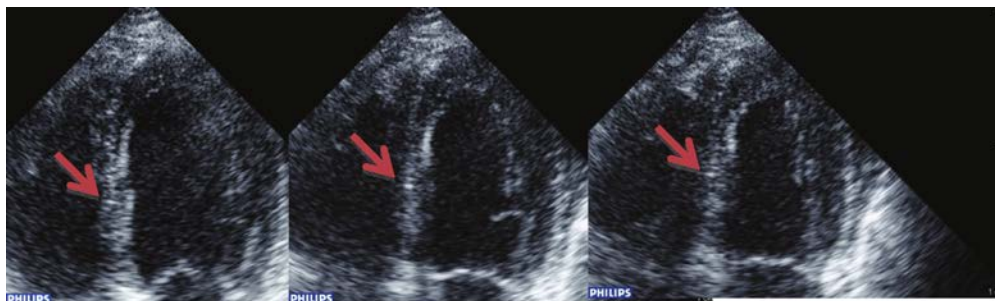Wysoka rozdzielczość czasowa DTI pozwala na przedstawienie regionalnych zaburzeń funkcji lewej komory, niedostrzegalnych dla ludzkiego oka. Dzięki zastosowaniu metody DTI można wykazać różnice w ruchu poszczególnych ścian serca w relacji do początku zespołu QRS, a więc dokonać ilościowej oceny stopnia asynchronii. Terapia resynchronizująca jest nową metodą leczenia chorych z ciężką niewydolnością krążenia pomimo optymalnego leczenia farmakologicznego. Stosując klasyczne wskazania do tej inwazyjnej metody terapeutycznej, stwierdzono, że około 30% tak zakwalifikowanych chorych nie reaguje na tę terapię [186–188].

W badaniu echokardiograficznym DTI był jednym z najczęściej używanych narzędzi do analizy dysynchronii skurczu serca [55, 56, 189–191]. Jednakże pierwsze, duże międzynarodowe badanie w kierunku przydatności różnych parametrów echokardiograficznych do analizy dysynchronii skurczu nie wykazało, aby wyniki oceny dysynchronii skurczu, otrzymane przy zastosowaniu DTI miały przewagę nad zaleceniami powszechnie przyjętymi przez międzynarodowe towarzystwa kardiologiczne [58]. Ograniczeniem metody DTI jest to, że prędkość określonego obszaru w mięśniu sercowym obliczana jest w odniesieniu do punktu nieruchomego, ze strony ściany klatki piersiowej (głowica ultradźwiękowa). W rezultacie jest to też prędkość wyznaczana przy ruchu pasywnym segmentu pod wpływem jego przesunięcia i pociągnięcia, co oznacza, że prawidłowo funkcjonujące segmenty koniuszkowe pociągają np. zawałowe segmenty podstawne [175, 192, 193]. Co więcej, pomiar prędkości pojedynczego obszaru nie w pełni odtwarza rzeczywisty ruch mięśnia sercowego. Na uzyskaną wartość prędkości ma wpływ ruch całego serca (rotacja). Również zmiana kształtu jam (np. w wyniku przeciążenia prawej komory) ma wpływ na wartości uzyskane metodą DTI [194–196]. Wadą metody jest również zależność wartości prędkości miokardialnych od kąta padania wiązki ultradźwięków oraz niskie wartości prędkości w segmentach koniuszkowych [197]. Zagrzebski i wsp. obliczyli, że wartość prędkości wyznaczonej metodą dopplerowską, otrzymana z zastosowaniem wiązki padającej pod kątem 20°, jest zaniżona o 6%, i dalej odpowiednio: przy 30° o 13%, przy 45° o 29%, a dla ruchu pod kątem 90° równa się zeru [198]. Próbowano wprowadzić specjalny program korekcji kąta, aby uzyskać adekwatne wartości liczbowe, ale trudno go zastosować do ruchu tkanki pod kątem zbliżonym do

90° [199]. Ograniczona rozdzielczość przestrzenna i zależność pomiaru wartości prędkości od kąta padania wiązki ultradźwiękowej ogranicza też możliwość oddzielnej analizy prędkości ruchu warstw podwierzdiowej i podnasierdziowej dla większości segmentów mięśnia sercowego [166]. Na jakość obrazu DTI duży wpływ mają zakłócenia (szумы i wielokrotne odbicia fali), a na uzyskiwane wartości – znamienna różnica obliczeń między badaczami [200].

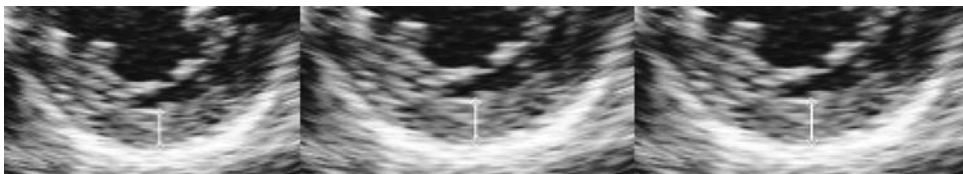## 2.2. Echokardiograficzna technika śledzenia markera akustycznego (2D-TMSA)

Obrazowanie tkanki mięśnia sercowego w standardowej skali szarości za pomocą odbitej wiązki ultradźwiękowej tworzy wskutek interferencji piksele, a grupa około 20–40 pikseli tworzy widoczną plamkę (ang. *Speckles*) [201]. Plamki powstają jako interferencje fali ultradźwiękowej z niehomogennym mięśniami sercowym i określane są w piśmiennictwie polskim jako markery akustyczne (MA) [202]. W obrazowaniu dwuwymiarowym markery akustyczne pozostają w stałym miejscu tkanki i w czasie cyklu pracy serca można podążać za nimi (nawet wzrokiem), śledząc ich przemieszczanie (ang. *Tracking*) (rys. 2.1).

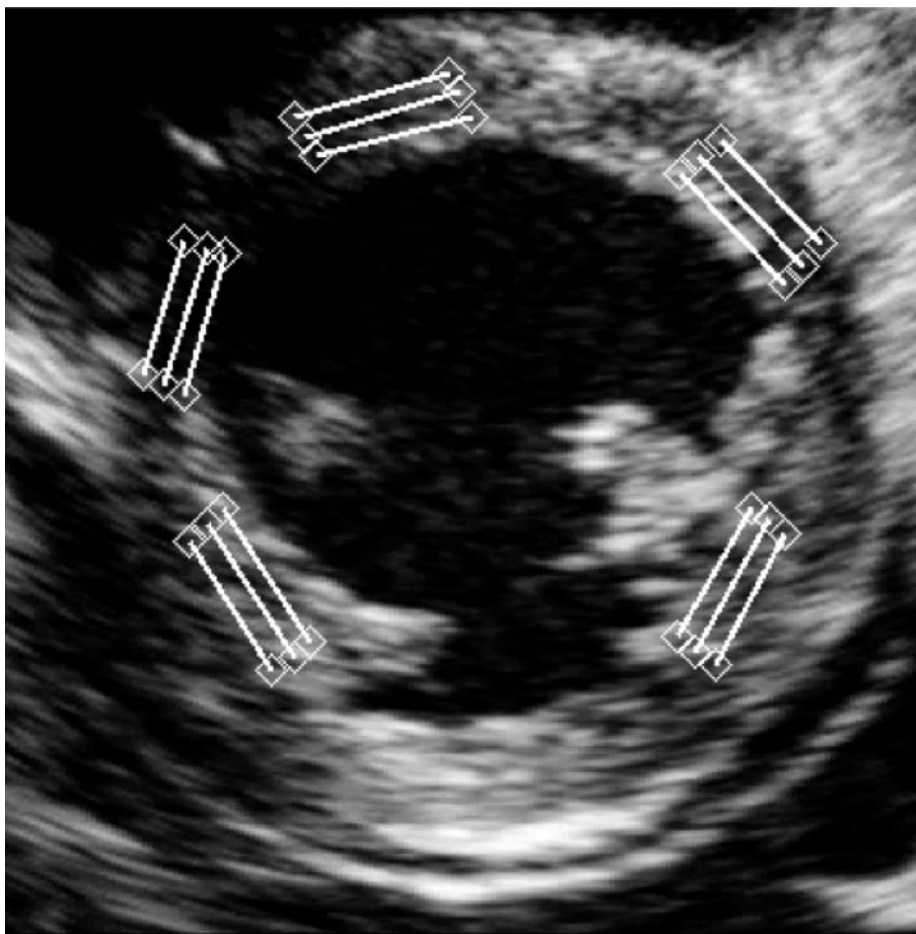

Rys. 2.1. Echokardiograficzne badanie dwuwymiarowe. Projekcja koniuszkowa, czterojamowa. Przykład wyznaczania jednego markera akustycznego i śledzenia jego przemieszczania w cyklu pracy mięśnia sercowego (strzałki).

Małe obszary mięśnia ze swoim unikalnym „wzorem plamkowym” mogą być zdefiniowane jako MA, można więc obserwować ich wzajemne przemieszczanie się w cyklu pracy serca. Ten wzorzec MA w mięśniu sercowym może być obserwowany przez dostępne komercyjnie algorytmy komputerowe w czasie cyklu pracy serca, przy zastosowaniu częstotliwości fali, z której uzyskuje się obrazowanie 2D. Na rys. 2.2 i rys. 2.3 przedstawione są dwa zdefiniowane regiony (plamki),



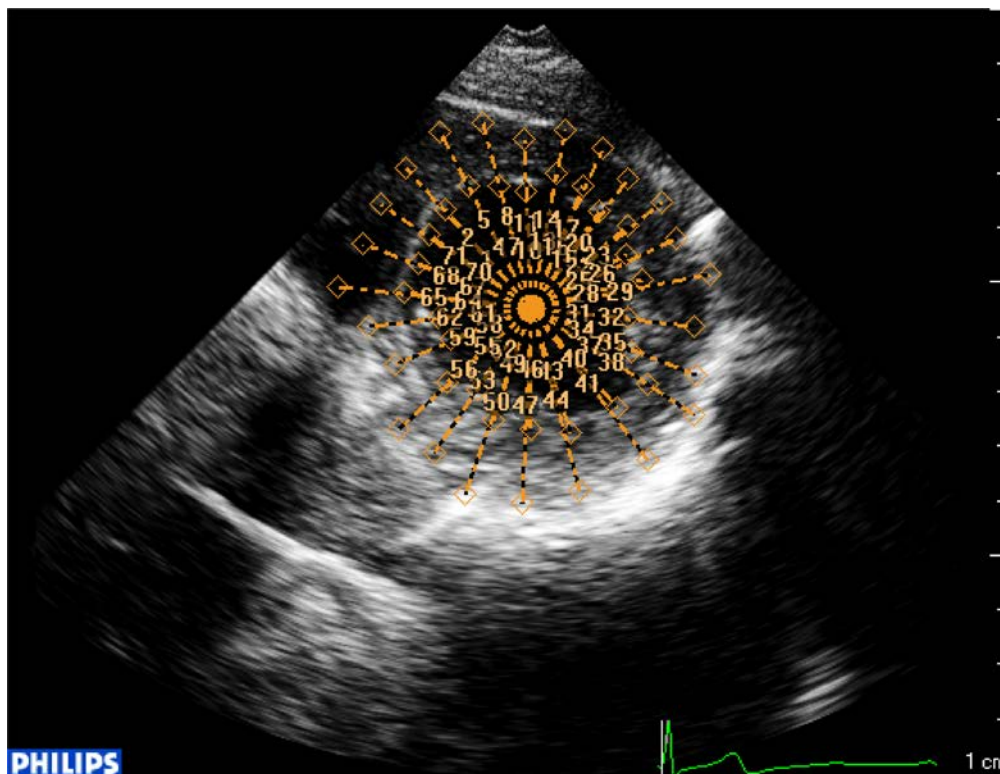
Rys. 2.2. Echokardiograficzne badanie dwuwymiarowe. Projekcja przymostkowa w osi krótkiej. Przykład wyznaczania dwóch markerów akustycznych w technice 2D-TMSA i śledzenia ich wzajemnego przemieszczania się w okresie skurczu lewej komory serca. Końcowe punkty białych odcinków oznaczają wzajemną pozycję pary markerów akustycznych, przemieszczających się w cyklu pracy serca.



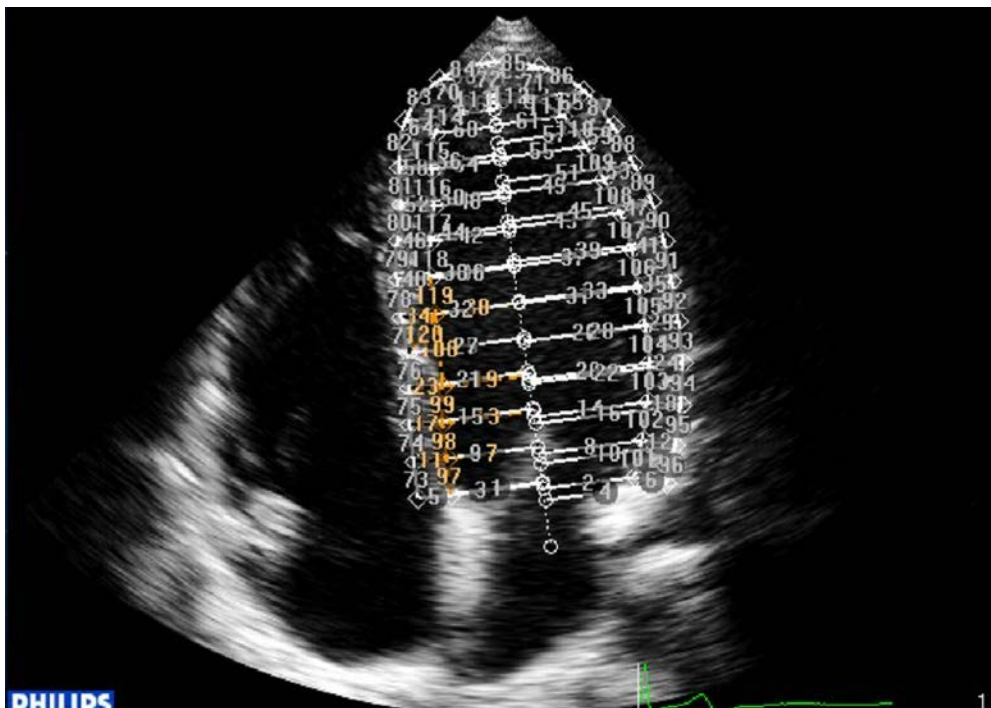
Rys. 2.3. Echokardiograficzne badanie dwuwymiarowe. Projekcja przymostkowa w osi krótkiej. Przykład wyznaczania markerów akustycznych do pomiaru okrężnego odkształcenia lewej komory dla warstwy wsierdziejowej i środkowej w technice 2D-TMSA. Końcowe punkty białych odcinków oznaczają wzajemną pozycję pary markerów akustycznych, między którymi mierzy się odkształcenie.

które są śledzone na podstawie optycznych metod przy zastosowaniu algorytmu matematycznego. Algorytm „rozpoznaje” najbardziej podobne MA w czasie cyklu pracy serca, przemieszczające się z jednej do drugiej klatki [203].

Stosowany algorytm analizuje obszary z najmniejszą różnicą w całkowitej liczbie pikseli. Jest to technika niezależna od kąta padania wiązki ultradźwiękowej, ponieważ bazuje na przemieszczaniu się MA, które należąc do ściany mięśnia sercowego, nie zależą od kierunku fali ultradźwiękowej, jak to jest w przypadku techniki dopplerowskiej. Metoda ta była sprawdzana na wzorcach tkankowych za pomocą ultrasonomikrometrii oraz MRI [204–209]. Unikalna możliwość, jaką daje metoda 2D-TMSA podążania za markerami akustycznymi we wszystkich możliwych kierunkach, stwarza szansę pomiaru ruchu tkanki i odkształcenia w kierunku okrężnym i promieniowym w projekcji przymostkowej oraz ruchu podłużnego i poprzecznego w projekcjach koniuszkowych (rys. 2.4, rys. 2.5).



Rys. 2.4. Echokardiograficzne badanie dwuwymiarowe. Projekcja przymostkowa w osi krótkiej. Przykład wyznaczania markerów akustycznych do pomiaru odkształcenia lewej komory osi radialnej i okrężnej w technice 2D-TMSA. Liczby oznaczają numery MA.

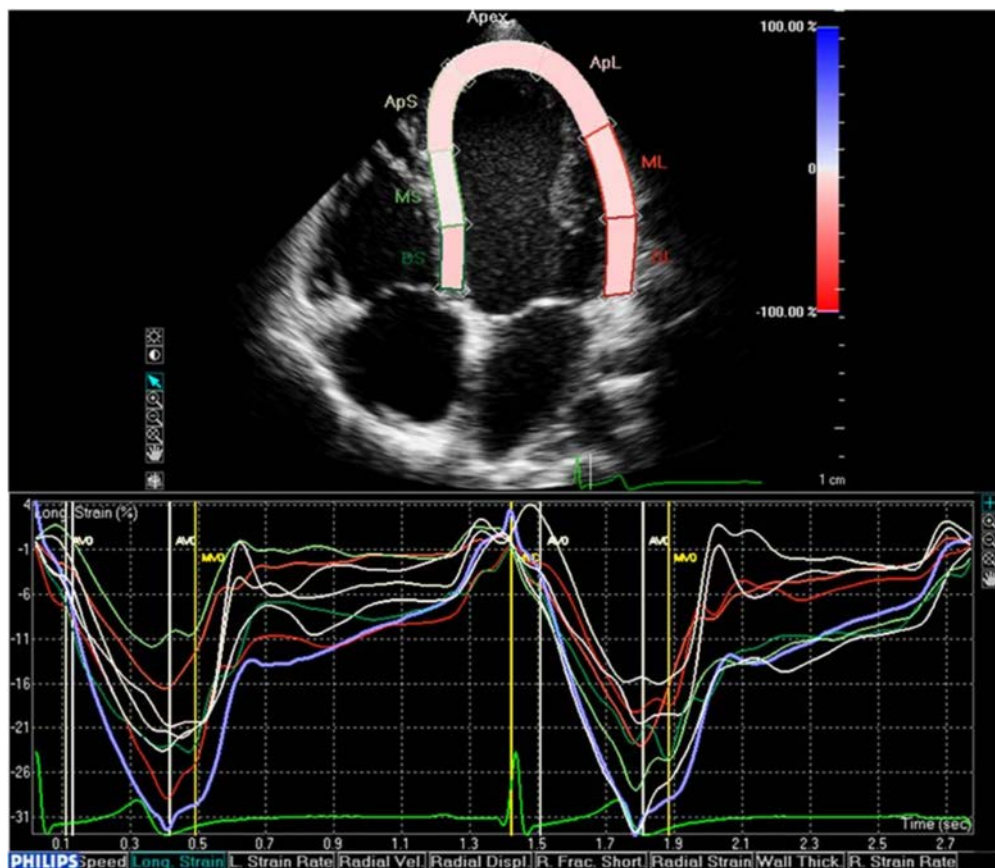


Rys. 2.5. Echokardiograficzne badanie dwuwymiarowe. Projekcja koniuszkowa czterojamowa. Przykład wyznaczania markerów akustycznych do pomiaru odkształcenia lewej komory osi podłużnej i poprzecznej w technice 2D-TMSA. Kolorem pomarańczowym zaznaczono MA, których położenie w przegrodzie międzykomorowej modyfikowano ręcznie.

W dostępnych obecnie komercyjnie aparatach echokardiograficznych istnieją również algorytmy śledzące MA, dzięki analizie najmniejszego poziomu sum absolutnych różnic parametrów akustycznych, charakteryzujących piksele [203]. Wartości te są uśredniane dla całych segmentów mięśnia sercowego i zapisywane w czasie zmiany położenia poszczególnych obszarów segmentu klatka po klatce. Położenie wstępne segmentów mięśnia sercowego do analizy wyznacza się półautomatycznie, a następnie zastosowany algorytm matematyczny śledzi automatycznie przemieszczanie się MA w obrębie wskazanych segmentów w cyklu pracy serca. Otrzymuje się w ten sposób wartości fizyczne, m.in. prędkość, przemieszczenie i odkształcenie danego segmentu. Jednym z ważniejszych parametrów opisujących odkształcenie mięśnia sercowego jest *strain* (rys. 2.6).

Technika 2D-TMSA jest techniką wielce obiecującą w diagnostyce i terapii wielu stanów fizjologicznych i patologicznych w mięśniu sercowym [210]. W chwili obecnej dostępne są następujące systemy umożliwiające użycie techniki śledze-





Rys. 2.6. Echokardiograficzne badanie dwuwymiarowe. Projekcja koniuszkowa czterojamowa. Przykład analizy ilościowej odkształcenia podłużnego poszczególnych segmentów przegrody i ściany bocznej lewej komory w technice 2D-TMSA. Górna część rysunku przedstawia wyznaczone segmenty lewej komory do analizy odkształcenia: BS – segment podstawny przegrodowy, MS – środkowy segment przegrodowy, ApS – koniuszkowy segment przegrodowy, Apex – segment koniuszkowy, APL – segment koniuszkowy ściany bocznej, ML – środkowy segment ściany bocznej, BL – podstawny segment ściany bocznej. Dolna część rysunku przedstawia krzywe odkształcenia (*strain*) podłużnego dla poszczególnych segmentów. Kolory linii odpowiadają kolorom segmentów. AVO – otwarcie zastawki aortalnej, AVC – zamknięcie zastawki aortalnej, MVO – otwarcie zastawki mitralnej, MVC – zamknięcie zastawki mitralnej.

nia markerów akustycznych: 2DS (GE Healthcare, Wauwatosa, WI, USA), obrazowanie wektorowe – VVI (Siemens Medical Solutions, Mountain View, CA, USA), 2DT (Toshiba Medical Systems, Tokyo, Japan) oraz 2DQ-QLab software, version 6 (Philips Medical Systems, Eindhoven, The Netherlands) [204, 211–213]. Systemy te wykorzystują różne algorytmy komputerowe do obliczania wzajemnego przemieszczania się MA, tzn. do wyznaczania ich prędkości,

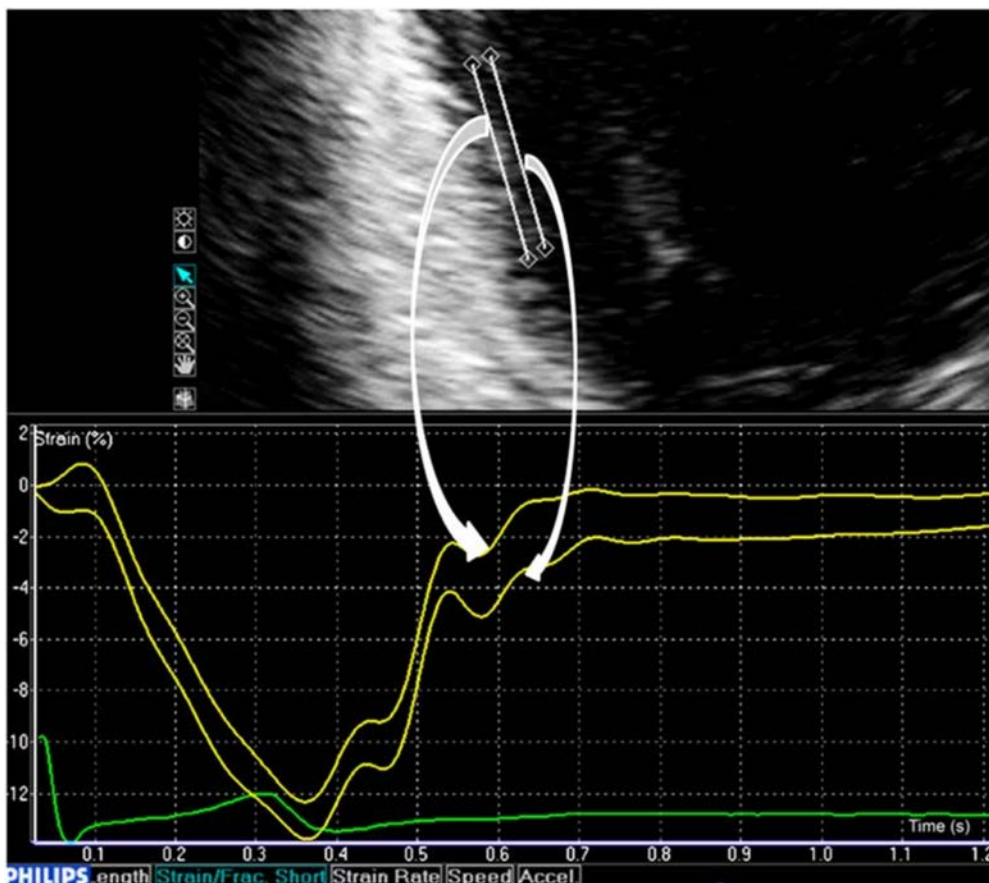
kierunku przemieszczania i parametrów odkształcenia. Dla precyzyjnej analizy przemieszczania się markerów akustycznych wskazana jest wysoka częstość wyświetlania obrazu (*Frame Rate*), rzędu kilkudziesięciu Hz, oraz wysoka jego rozdzielczość przestrzenna, proporcjonalna do zastosowanej częstotliwości fali ultradźwiękowej (około kilku MHz). Są to ważne parametry dla śledzenia MA w trakcie ich przemieszczania w cyklu pracy serca. Obecnie uważa się, że najlepszą przydatność kliniczną osiąga się przy częstotliwości 40–60 klatek obrazowych na sekundę [214].

### 2.3. Echokardiograficzne parametry odkształcenia *strain* i *strain rate* w technice 2D-TMSA

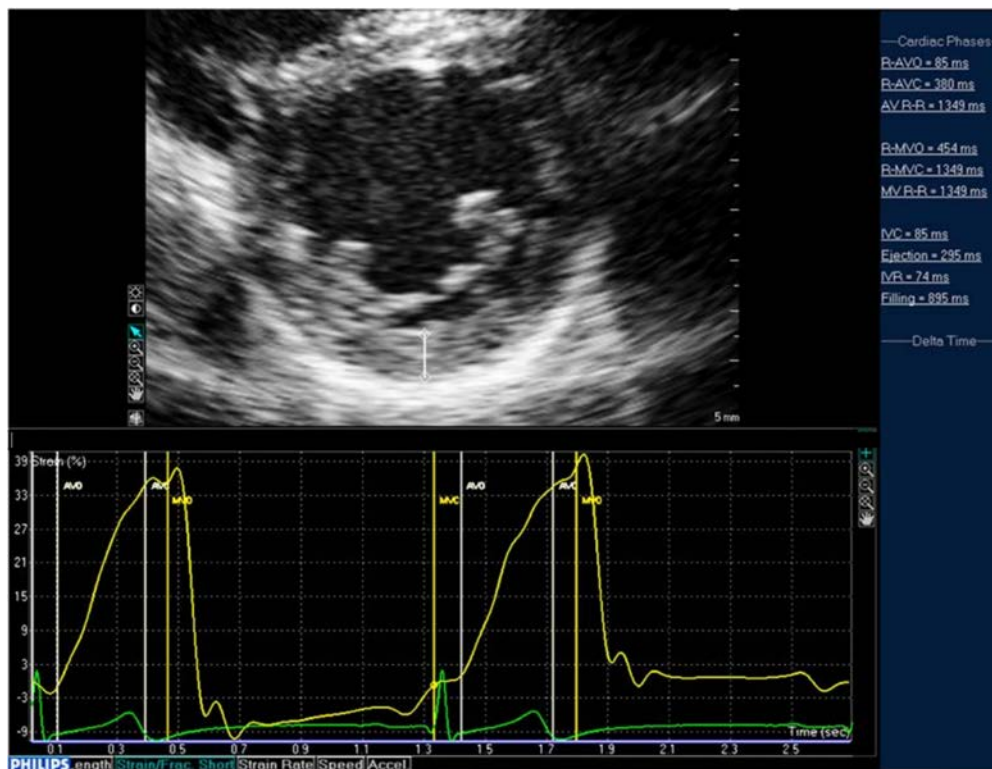
Kurczące się włókna mięśniowe, w czasie cyklu pracy serca, przemieszczają poszczególne segmenty mięśnia sercowego w różnych kierunkach. Ruch ten spowodowany jest złożoną geometrią włókien mięśniowych.

W zdrowym mięśniu włókna w lewej komorze ułożone są spiralnie o przeciwstawnej orientacji w warstwie podwsierdziowej i nasierdziowej, co wyrównuje naprężenia w czasie jego pracy [215]. Do najczęściej używanych w echokardiografii parametrów oceny ilościowej odkształcenia mięśnia sercowego należą *strain* i *strain rate* [216]. W echokardiografii *strain* ( $\varepsilon$ ) jest to parametr wyznaczający procentową zmianę długości tkanki do długości początkowej (spoczynkowej). *Strain* przyjmuje wartości dodatnie dla rozciągania, a ujemne dla kurczenia się tkanki. *Strain rate* (SR) jest to tempo regionalnego odkształcenia, opisywanego jako różnica prędkości pomiędzy dwoma punktami. W swoim fizycznym założeniu odkształcenie  $\varepsilon$  jest niezależnym parametrem od przesunięcia (ruchu pasywnego) mięśnia sercowego. Daje to istotną przewagę w ocenie funkcji serca odkształcenia  $\varepsilon$  nad oceną przemieszczenia obliczaną na podstawie prędkości w technice DTI. Podstawy fizyczne i kliniczne zastosowania tej techniki zostały opisane dzięki badaniom prowadzonym przez grupy badaczy kierowane przez: Heimdala, D’Hooge’a, Dangelę, Mor-Aviego i innych [128, 217–219]. Wyniki ich pracy zaowocowały możliwością oceny ruchu segmentów mięśnia sercowego w czasie jego pracy w kierunkach: radialnym, podłużnym, okrężnym i skrętnym. Na modelach zwierzęcych wykazano, że odkształcenie  $\varepsilon$  i tempo odkształcenia SR jest właściwą metodą do opisu funkcji lewej komory [220–222]. W czasie skurczu mięsień sercowy podlega zmianom w wielu kierunkach: skracaniu (odkształcenie podłużne), skrętowi wokół osi (odkształcenie okrężne) i grubieniu (odkształcenie radialne). Mimo złożonego trójwymiarowego ruchu

serca, obliczanie pojedynczo regionalnego odkształcenia ( $\varepsilon$ ) mięśnia sercowego, osobno w każdym z trzech kierunków wnosi wiele istotnych informacji o jego funkcji. Z istniejących wielu wzorów opisujących *strain* w echokardiografii najczęściej używany jest *Lagrangian strain*. Oznaczony on jest wzorem  $\varepsilon = \Delta L/L_0$ , który opisuje deformację danego segmentu jako iloraz zmiany jego długości  $\Delta L$  do długości początkowej (końcowo-rozkurczowej)  $L_0$ . Skutkiem takiego matematycznego opisu  $\varepsilon$  dla osi długiej mięśnia sercowego ma wartość ujemną (rys. 2.7), a dla grubienia radialnego wartość dodatnią (rys. 2.8).



Rys. 2.7. Echokardiograficzne badanie dwuwymiarowe prawidłowo funkcjonującej lewej komory. Projektcja koniuszkowa dwujamowa. Przykład analizy ilościowej odkształcenia podłużnego dla dwóch par MA warstwy podwsięrdziowej ściany dolnej lewej komory w technice 2D-TMSA. Końcowe punkty białych odcinków oznaczają wzajemną pozycję pary markerów akustycznych, między którymi mierzy się odkształcenie. Strzałkami zaznaczono przyporządkowane krzywe odkształcenia.



Rys. 2.8. Echokardiograficzne badanie dwuwymiarowe. Projekcja przymostkowa w osi krótkiej. Przykład analizy ilościowej odkształcenia radialnego mięśnia sercowego przez śledzenie wzajemnego przemieszczania się dwóch markerów akustycznych, wyznaczonych w warstwie wsierdziejowej i nasierdziejowej w technice 2D-TMSA. Końcowe punkty białych odcinków oznaczają wzajemną pozycję pary markerów akustycznych, między którymi mierzy się odkształcenie. AVO – otwarcie zastawki aortalnej, AVC – zamknięcie zastawki aortalnej, MVO – otwarcie zastawki mitralnej, MVC – zamknięcie zastawki mitralnej.

Obecnie *strain* i *strain rate* można obliczyć na podstawie pomiarów prędkości ruchu miokardium, otrzymanych za pomocą dopplera tkankowego i 2D-TSMA. Regionalne tempo odkształcenia mięśnia sercowego *strain rate* otrzymane techniką DTI ma największą rozdzielczość czasową ze wszystkich metod nieinwazyjnych [223]. Pierwszym parametrem, jaki otrzymuje się do analizy ilościowej w technice DTI, jest prędkość danego punktu, czyli badając wzajemne przemieszczanie się dwóch punktów, poruszających się z prędkościami  $V_1$ ,  $V_2$  i odległych od siebie o  $L$ , pierwotnym parametrem, który otrzymuje się, jest *strain rate*:

$$\text{Strain Rate}(SR) = \frac{V_1 - V_2}{L}.$$

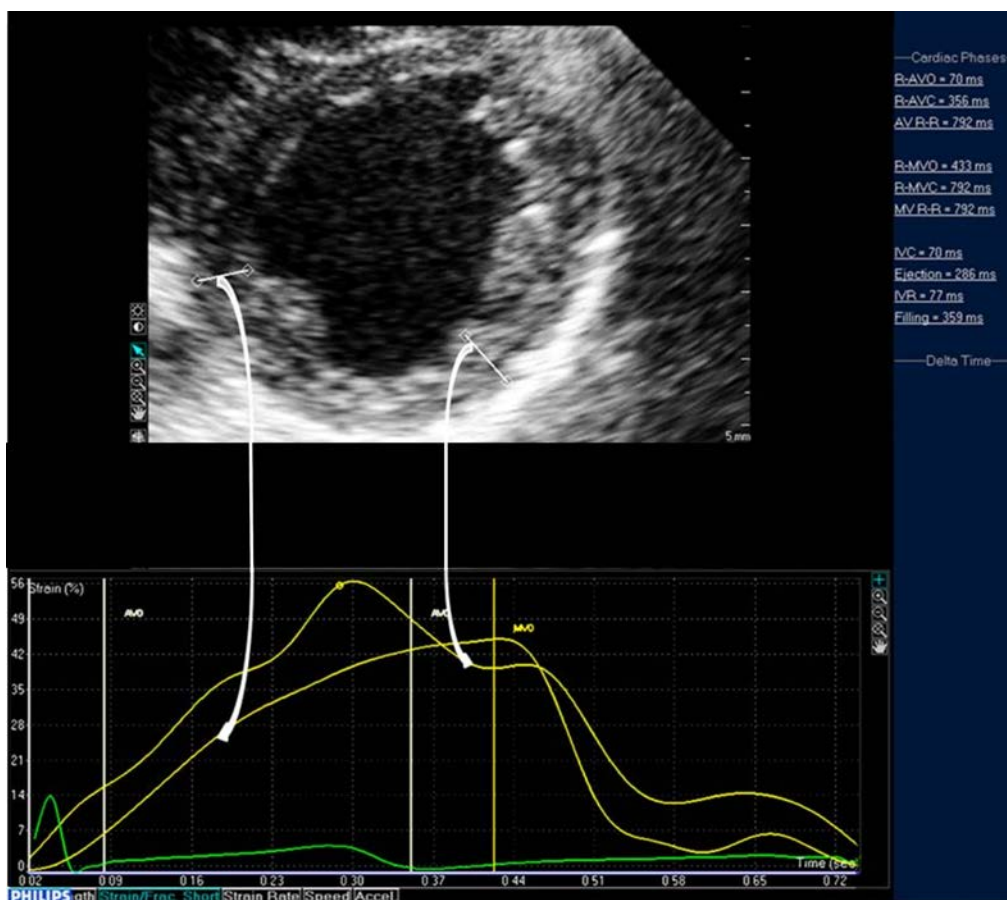
Obliczając  $\varepsilon$  jako pochodną SR na podstawie prędkości otrzymanej metodą DTI, można łatwo i bardzo precyzyjnie określić podłużną deformację LK [119]:

$$\text{Strain}(\varepsilon) = \frac{L - L_0}{L_0}.$$

Biorąc za przykład diagnostykę choroby wieńcowej, gdzie ocena zaburzeń kurczliwości jest bardzo subiektywna i wymagająca doświadczonego badacza, zastosowanie  $\varepsilon$  podnosi czułość w wykryciu ChW na wczesnym jej etapie w czasie echokardiograficznej próby obciążeniowej [85, 224–226]. Kukulski i wsp. wykazali w swoich badaniach bardzo charakterystyczne dla niedokrwienia zmiany radialnego i podłużnego odkształcenia mięśnia sercowego. W czasie angioplastyki po chwilowym zamknięciu światła naczynia balonem cewnika dochodzi do zmniejszenia maksymalnego skurczowego *strain* i SR ze zwiększeniem *strain* w segmencie niedokrwionym, już po zamknięciu zastawki aortalnej [131, 182]. Wartość SR jest przydatna w ocenie żywotności mięśnia sercowego u chorych z upośledzoną funkcją skurczową LK [227].

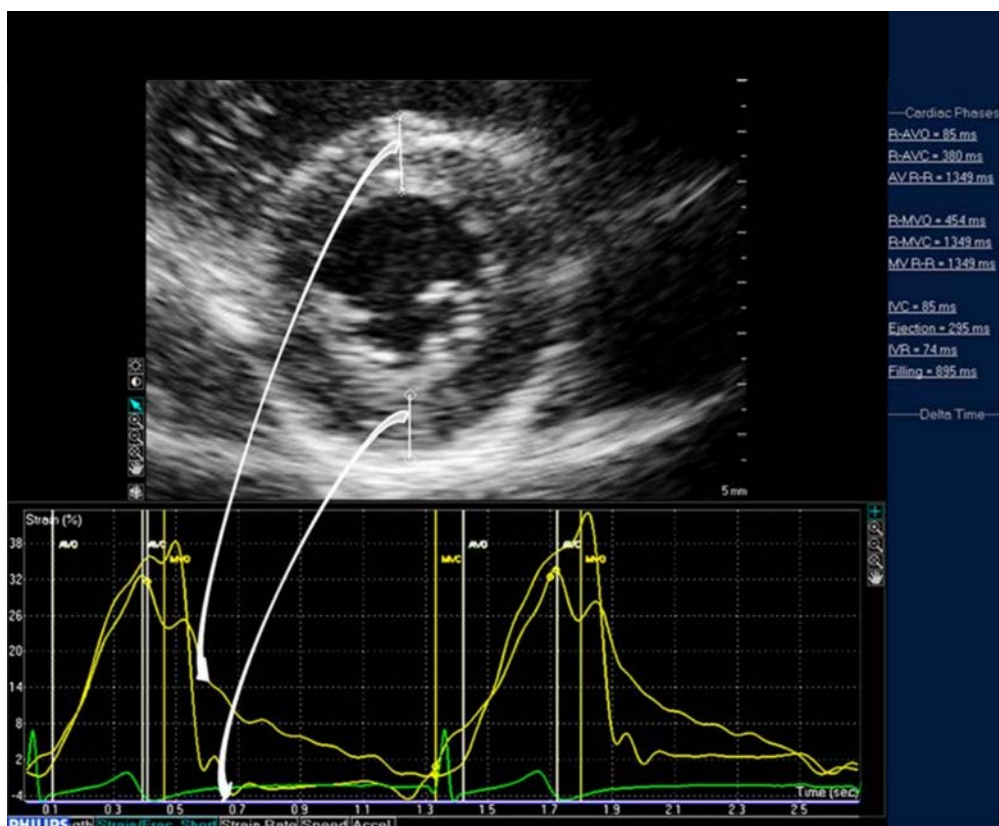
W technice 2D-TMSA, analizując przemieszczanie się wzajemne MA, pierwotną wartością, jaką otrzymuje się, jest odkształcenie  $\varepsilon$ . *Strain rate* (tutaj jako pochodna po czasie wartości  $\varepsilon$ , otrzymany na podstawie 2D-TSMA, pozwala na analizę odkształcenia tkanek mięśnia sercowego, niezależnie od kierunku ich ruchu w stosunku do padania wiązki ultradźwiękowej, która to zależność była podstawowym ograniczeniem tej metody opartej na DTI [197, 203]. Znosi to wcześniejsze ograniczenia pomiarów odkształcenia tkanki w metodzie DTI, które właściwie wiarygodne były tylko dla ruchów wzdłuż wiązki ultradźwiękowej. Dlatego nowa technika 2D-TMSA dostarcza dodatkowych informacji do dalszego zrozumienia i potencjalnych klinicznych możliwości zastosowania odkształcenia  $\varepsilon$ . Wykazała ona dobrą zgodność i korelację z wynikami odkształcenia w porównawczych badaniach sonometrycznych w różnych zaburzeniach kurczliwości LK [207, 208, 228]. Chociaż serce jako całość porusza się w trzech wymiarach, wiele informacji klinicznych dostarcza pojedyncza analiza odkształcenia w każdej z trzech płaszczyzn ortogonalnych, tj. podłużnej, okrężnej i radialnej.

Najczęściej oceniane jest odkształcenie radialne z projekcji przymostkowej w osi krótkiej, gdzie przy obecnie dostępnej technologii można analizować odkształcenie dla pojedynczych wybranych MA z różnych segmentów (rys. 2.9, rys. 2.10), szczegółowe odkształcenie dla pojedynczego segmentu (rys. 2.11) lub dla wybranego przekroju lewej komory (rys. 2.12). W chwili obecnej, w dostępnych ko-



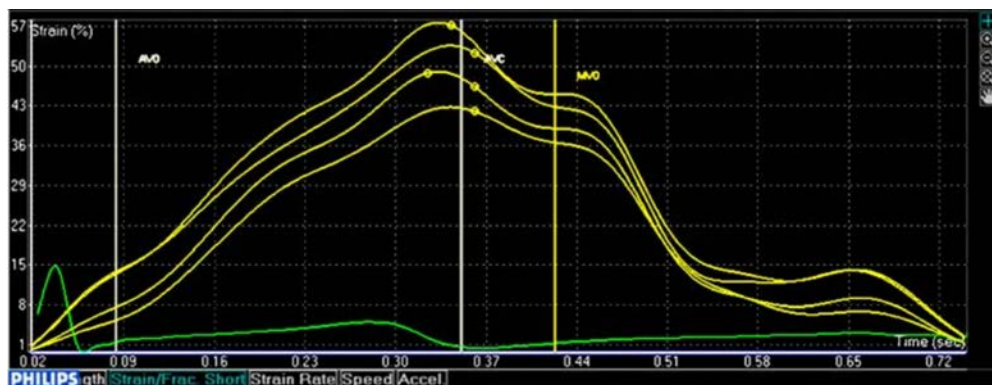
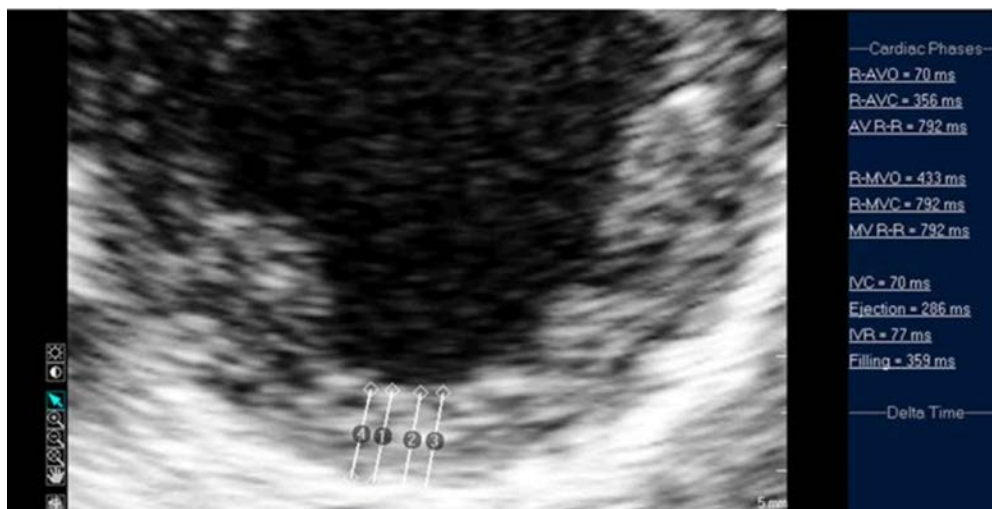Rys. 2.9. Echokardiograficzne badanie dwuwymiarowe. Projektja przymostkowa w osi krótkiej. Przykład analizy ilościowej odkształcenia mięśnia sercowego przez śledzenie wzajemnego przemieszczania się dwóch markerów akustycznych, wyznaczonych w warstwie wsierdziejowej i nasierdziejowej dla środkowych segmentów ściany dolno-bocznej i dolnej w technice 2D-TMSA. Końcowe punkty białych odcinków oznaczają wzajemną pozycję pary markerów akustycznych, między którymi mierzy się odkształcenie. Strzałkami zaznaczono przyporządkowane krzywe odkształcenia. AVO – otwarcie zastawki aortalnej, AVC – zamknięcie zastawki aortalnej, MVO – otwarcie zastawki mitralnej.

mercynje systemach echokardiograficznych, analizie radialnej poddawane są zazwyczaj całe segmenty LK (rys. 2.13). Z projekcji przymostkowej w osi krótkiej, pierwszy raz dzięki 2D-TMSA, możliwa jest też analiza odkształcenia okrężnego i to zarówno dla wybranych warstw mięśnia sercowego, jak i dla całych segmentów (rys. 2.14).



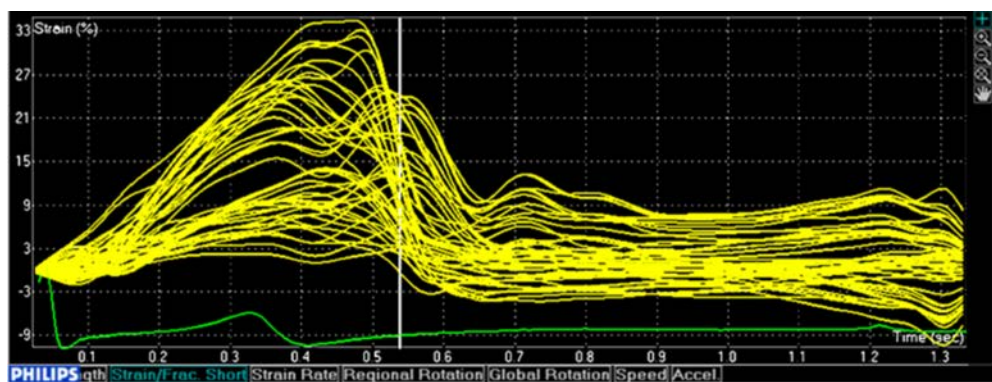
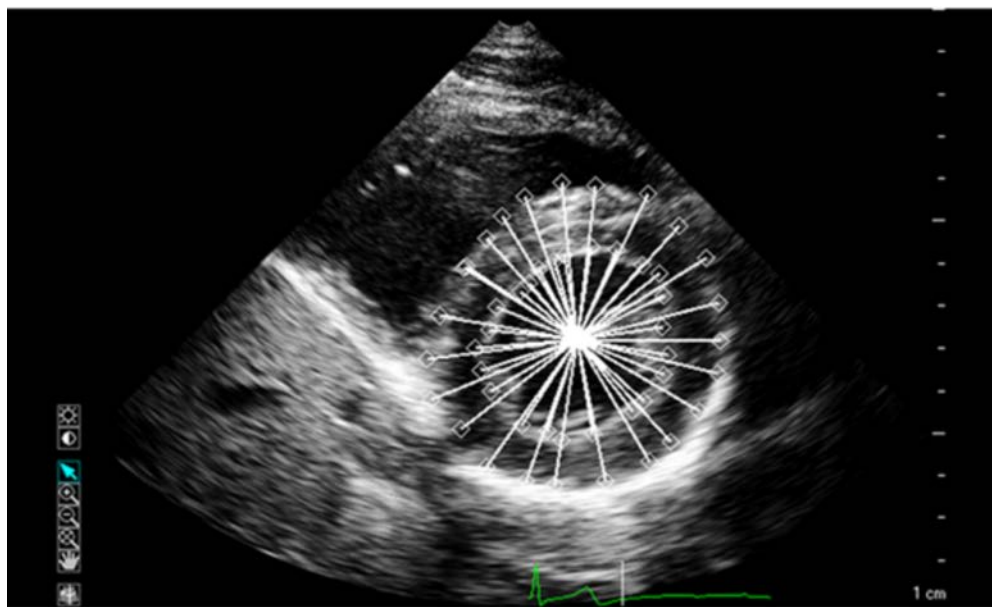
Rys. 2.10. Echokardiograficzne badanie dwuwymiarowe. Projekcja przymostkowa w osi krótkiej. Przykład analizy ilościowej odkształcenia mięśnia sercowego przez śledzenie wzajemnego przemieszczania się dwóch markerów akustycznych, wyznaczonych w warstwie wsierdziejowej i nasierdziejowej dla środkowych segmentów ściany przedniej i dolnej w technice 2D-TMSA. Końcowe punkty białych odcinków oznaczają wzajemną pozycję pary markerów akustycznych, między którymi mierzy się odkształcenie. Strzałkami zaznaczono przyporządkowane krzywe odkształcenia. AVO – otwarcie zastawki aortalnej. AVC – zamknięcie zastawki aortalnej. MVO – otwarcie zastawki mitralnej. MVC – zamknięcie zastawki mitralnej.

Większość dostępnych komercyjnie aparatów echokardiograficznych umożliwia również automatyczną, segmentarną analizę odkształcenia podłużnego lewej komory (rys. 2.15), a najnowsze platformy kalkulacyjne pozwalają na wykorzystanie komputerowych technik wizyjnych [229]. Natomiast algorytmy wektorowej prędkości (Sequoia, Siemens Medical Solution) znalazły zastosowanie m.in. w badaniach nad terapią resynchronizującą [211, 230], przy śledzeniu MA w pełnych trójwymiarowych przemieszczeniach [231].

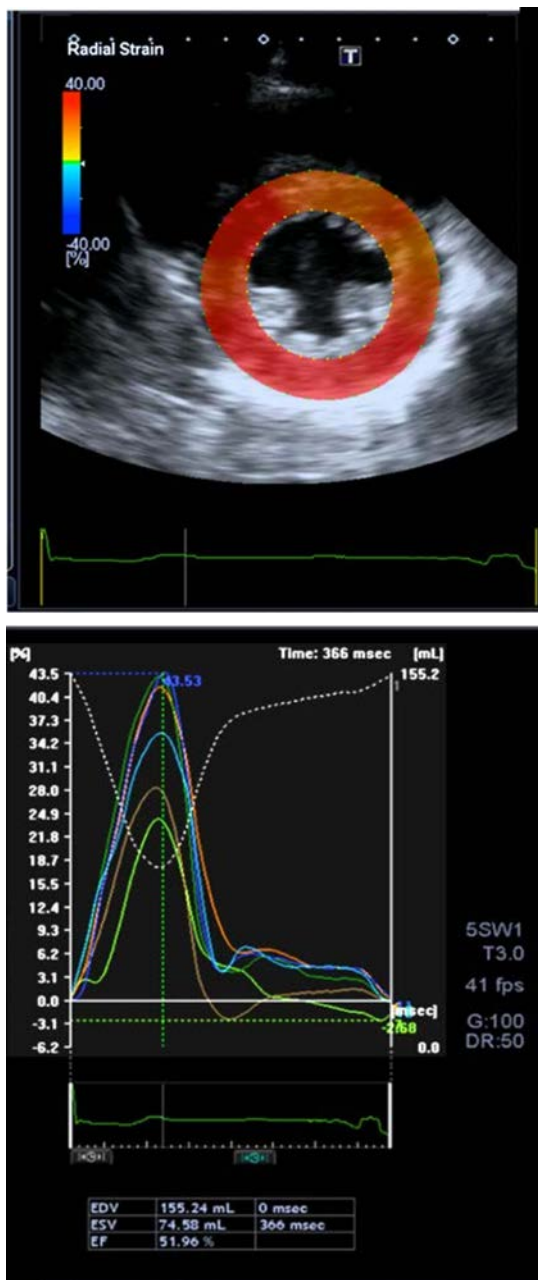


Rys. 2.11. Echokardiograficzne badanie dwuwymiarowe. Projekcja przymostkowa w osi krótkiej. Przykład szczegółowej analizy ilościowej odkształcenia w wybranym segmencie mięśnia sercowego przez śledzenie wzajemnego przemieszczania się czterech par markerów akustycznych wyznaczonych w warstwie wsierdziejowej i nasierdziejowej dla środkowych segmentów ściany dolnej LK w technice 2D-TMSA. Końcowe punkty białych odcinków oznaczają wzajemną pozycję pary markerów akustycznych, między którymi mierzy się odkształcenie. (Maksymalne odkształcenie *strain* dla czterech par markerów mięśni się w przedziale od 43 do 57%). AVO – otwarcie zastawki aortalnej, AVC – zamknięcie zastawki aortalnej, MVO – otwarcie zastawki mitralnej.

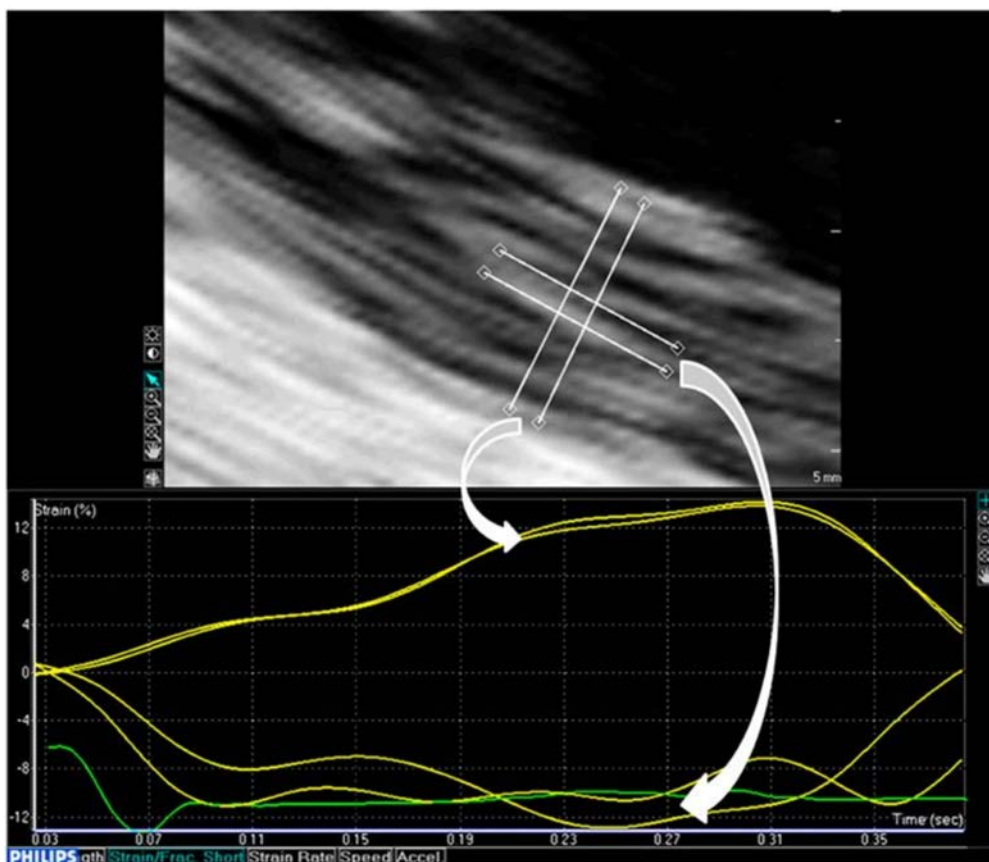




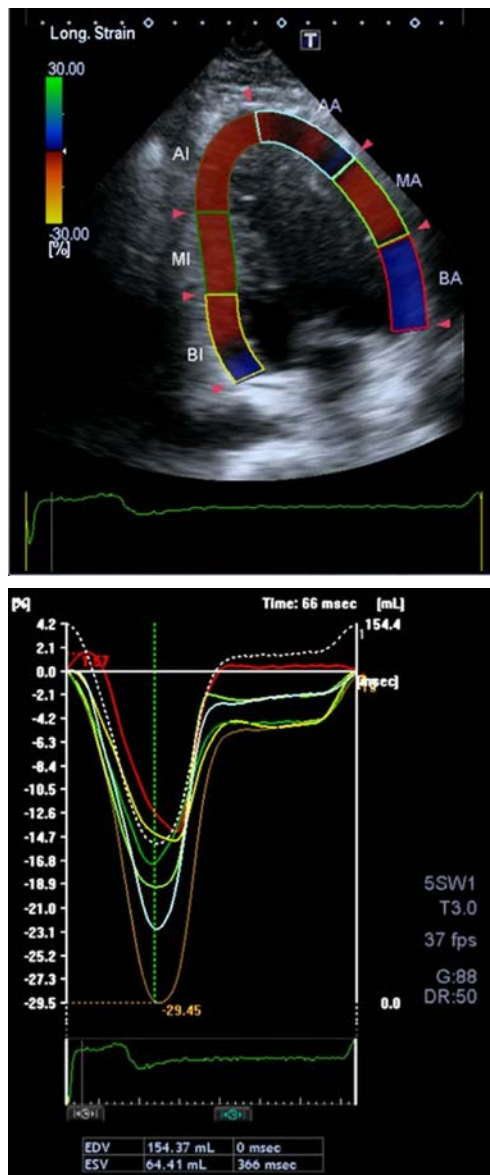
Rys. 2.12. Echokardiograficzne badanie dwuwymiarowe. Projektcja przymostkowa w osi krótkiej. Przykład szczegółowej analizy ilościowej odkształcenia radialnego mięśnia sercowego przez śledzenie wzajemnego przemieszczania się wielu par markerów akustycznych, wyznaczonych w warstwie wsierdziej i nasierdziejowej dla środkowych segmentów lewej komory w technice 2D-TMSA.



Rys. 2.13. Echokardiograficzne badanie dwuwymiarowe. Projekcja przmostkowa w osi krótkiej. Przykład analizy ilościowej odkształcenia radialnego całych środkowych segmentów LK w technice 2D-TMSA. Górna część rysunku – jakościowe przedstawienie odkształcenia radialnego środkowych segmentów LK w skurczu. Dolna część rysunku – krzywe odkształcenia radialnego w cyklu pracy serca.



Rys. 2.14. Echokardiograficzne badanie dwuwymiarowe. Projektcja przymostkowa w osi krótkiej. Przykład analizy ilościowej odkształcenia radialnego i okrężnego mięśnia sercowego przez śledzenie wzajemnego przemieszczania się dwóch par markerów akustycznych. Część górna rysunku przedstawia wyznaczone pary markerów w warstwie wsierdziejowej i nasierdziejowej (dla pomiaru radialnego) oraz w warstwie środkowej (dla pomiaru okrężnego) w technice 2D-TMSA. Końcowe punkty białych odcinków oznaczają wzajemną pozycję pary markerów akustycznych, między którymi mierzy się odkształcenie. Strzałkami zaznaczono przyporządkowane krzywe odkształcenia.



Rys. 2.15. Echokardiograficzne badanie dwuwymiarowe prawidłowego mięśnia sercowego. Projekcja koniuszkowa dwujamowa. Przykład analizy ilościowej odkształcenia podłużnego poszczególnych segmentów ściany dolnej i przedniej lewej komory w technice 2D-TMSA. Górna część rysunku przedstawia wyznaczone segmenty do analizy: BI – segment podstawny ściany dolnej, MI – segment środkowy ściany dolnej, AI – segment koniuszkowy ściany dolnej, AA – segment koniuszkowy ściany przedniej, MA – segment środkowy ściany przedniej, BA – podstawny segment ściany przedniej. Dolna część rysunku przedstawia krzywe odkształcenia (*strain*) podłużnego dla poszczególnych segmentów. Kolory linii odpowiadają kolorom segmentów.



# Wprowadzenie

## 3.1. Matematyczny model lewej komory, numeryczna wizualizacja ultrasonograficzna

Problem ilościowej analizy funkcji lewej komory serca jest główną słabością echokardiografii dwuwymiarowej (2D). Próby dokonania pomiarów prędkości ruchu ścian opartych na sygnale dopplerowskim, TDI (ang. *Tissue Doppler Imaging*), na pomiarze odkształcenia i szybkości odkształcenia (*strain*  $\varepsilon$  i *strain rate*  $SR$ ) nie spełniły oczekiwań klinicznych [232–235].

Nowa metoda diagnostyczna – dwuwymiarowa echokardiograficzna technika śledzenia przemieszczania marketów akustycznych (*speckle tracking*), a więc lokalnych rozpraszaczy 2D-TSMA, która została wprowadzona w ostatnich latach do analizy klinicznej, jest bardzo obiecująca [201, 236]. Powinna być narzędziem wolnym od błędów występujących przy zastosowaniu wcześniejszych metod [166, 200]. Dlatego istotne jest stworzenie eksperymentalnego modelu numerycznego lewej komory serca (opartego na równaniach teorii sprężystości) oraz modelu numerycznego procesu obrazowania ultrasonograficznego (model numeryczny ultrasonografu), które pozwolą na pełną analizę nowej metody 2D-TSMA.

Pierwszy model dla zadanych warunków brzegowych pozwala na przewidywanie ruchów ściany lewej komory serca oraz deformacji materiału ściany, a zwłaszcza odpowiadających tym deformacjom przemieszczeniom rozpraszaczy.

Druga numeryczna wizualizacja dla propagacji wiązki sondującej i rozproszenia ultradźwięków na modelach niejednorodności tkanki w ruchomej ścianie pozwala na detekcje ech i powstawanie obrazu ściany komory serca na ekranie (zwłaszcza obrazu płamkowego oraz dynamiki zmian tego obrazu w trakcie ruchu ściany komory).

### 3.2. Echokardiograficzny wzorzec lewej komory

Echokardiografia jest metodą obrazową, która narodziła się ponad 50 lat temu i w obecnej chwili stanowi nieodzowny element nowoczesnej kardiologii, ze szczególną rolą w ocenie objętości i funkcji lewej komory, zaawansowania wad serca, sercowopochodnych przyczyn zatorowości oraz w diagnostyce przyczyn bólu w klatce piersiowej [35, 67, 237–240]. Jako technika nieinwazyjna, bez promieniowania jonizującego, jest szeroko stosowana do oceny procesów fizjologicznych i patologicznych w mięśniu sercowym oraz w nowych metodach terapeutycznych w leczeniu chorób sercowo-naczyniowych [241–243]. Dlatego nowoczesna echokardiografia jest metodą łączącą kardiologów „nieinwazyjnych” i „inwazyjnych” z kardiochirurgami oraz naukowcami prowadzącymi badania w naukach podstawowych [244–248].

W ostatnich latach jednym z głównych tematów badawczych w echokardiografii jest ocena globalnej i regionalnej funkcji lewej komory serca. Podyktowane jest to zagrożeniem chorobami serca i naczyń coraz większej części populacji – z jednej strony osób młodych, a z drugiej starzejącego się społeczeństwa. Wprowadzenie do praktyki tanich narzędzi badawczych, wiarygodnej diagnostyki, umożliwiającej odpowiednio wczesne wykrycie zmian struktury mięśnia sercowego, najlepiej w stanach przed pojawieniem się objawów klinicznych, pozwoliłoby w znacznym stopniu ograniczyć społeczne koszty leczenia chorób serca, a przede wszystkim zapobiegłoby wielu niespodziewanym osobistym dramatam.

W wielu krajach rozwiniętych dominującą przyczyną śmiertelności jest choroba niedokrwienna serca [249]. W diagnostyce ChN stosuje się wiele metod obrazowych; do kliniki kardiologii wprowadzane są metody które wykorzystują promieniowanie jonizujące, takie jak: wielorzędowa tomografia komputerowa oraz scyntygrafia, jak również obrazowanie magnetyczno-rezonansowe, które opiera się na zjawisku jądrowego rezonansu magnetycznego [250–253]. Dla echokardiografii, aby mogła być techniką konkurencyjną, potrzebna jest metoda, która dokładnie ilościowo oceniałaby odcinkowe zaburzenia kurczliwości LK. Nowa metoda diagnostyczna 2D-TSMA, wprowadzana w ostatnim czasie do praktyki klinicznej, powinna być całkowicie zrozumiałym narzędziem badawczym. Dlatego rodzi się potrzeba stworzenia eksperymentalnego modelu ultrasonograficznego o zadanej deformacji materiału ściany komory serca, zmiennej dynamiki obrazu w trakcie ruchu tej ściany, a zwłaszcza obrazu szybkości przemieszczeń markerów akustycznych dla różnej częstotliwości pracy modelu.

### 3.2.1. Podstawy fizyczne śledzenia przemieszczeń struktur ściany serca

Echokardiografia jest obecnie powszechnie stosowaną metodą służącą do oceny odcinkowej i globalnej funkcji LK za pośrednictwem pomiaru stopnia zmiany wymiarów wewnętrznych serca, jak i kurczliwości ściany serca. Początkowo ocenie podlegały pojedyncze pomiary odległości między wybranymi punktami na obrazie echograficznym, a następnie zaczęto stosować układy rejestrujące te obrazy oraz przetwarzające sygnały wielkiej częstotliwości (RF) [254–256]. Wprowadzone do ultrasonografii w ostatnich latach nowe rozwiązania technologiczne i nowe koncepcje analizy obrazu struktury tkanki pozwalają na coraz dokładniejszą, ilościową charakterystykę ruchu ścian i przepływu krwi w jamach serca.

Interesujące biofizyków, mierzone i podawane podstawowe parametry fizyczne badanych tkanek biologicznych, tj. gęstość, prędkość dźwięku i absorpcja, są wielkościami średnimi dla próbek o rozmiarach od kilkunastu do kilkudziesięciu milimetrów. W ośrodku jednorodnym wartości tych parametrów są takie same w każdym jego punkcie i są równe wartościom średnim. Począwszy od mikroskali do skali milimetrowej, naturalną cechą tkanki jest występowanie niewielkich odchyłeń wspomnianych parametrów od wartości średniej. W zależności od rodzaju tkanki, odchylenia tych niejednorodności wynikają z samej budowy tkanki, z kombinacji, z różną wagą, takich jej własności, jak włóknistość lub ziarnistość (granulacja) warstwowości, ze sposobu agregacji komórek, z przenikania się różnych struktur, na przykład: struktury włóknistej mięśnia ze strukturą drobnych naczyń krwionośnych i nerwów itp. Niejednorodności te rozpatrywane w wybranej płaszczyźnie obrazowania mają charakter punktowych mikrowtrąceń na tle jednorodnego ośrodka, tworząc w obrazie echokardiograficznym charakterystyczne ziarno. Są one traktowane jako markery stanów fizjologicznych i/lub mechanicznych tkanki [257]. Wypadkowy, przestrzenny rozkład tych niejednorodności ma charakter losowy. Zazwyczaj jest on opisywany stałą w przestrzeni funkcją rozkładu gęstości prawdopodobieństwa wystąpienia niejednorodności (rozkład równomierny). Na skutek odkształcenia, każdemu punktowi obszaru przestrzennego (zajmowanego przez ośrodek materialny), przyporządkowuje się na ogół inny punkt w przestrzeni. Z matematycznego punktu widzenia jest to przekształcenie zmieniające współrzędne przestrzenne punktów materialnych ośrodka materialnego.

W procesie śledzenia przemieszczania się badanych struktur ważne są te odkształcenia, w których następuje zmiana względnych odległości między punktami fragmentu mięśnia sercowego lub jego całości. Przemieszczeniom tym towarzyszy pole prędkości punktów ośrodka. Szczególne znaczenie mają te od-



kształcenia, które prowadzą do zmiany rozmiarów wspomnianych obszarów, na przykład zmiany grubości ściany komory serca.

### 3.3. Ocena prędkości ruchu środkowych segmentów lewej komory serca w technice 2D-TSMA

Metoda DTI przeznaczona jest do ilościowego oznaczenia prędkości ruchu segmentów mięśnia sercowego [125]. Jak opisano w rozdziale 2.1, przez wiele lat badano u pacjentów przydatność tej metody w różnych stanach fizjologicznych i patologicznych [158, 159, 162]. Niestety, metoda ta nie jest pozbawiona pewnych ograniczeń i błędów związanych z oceną prędkości ruchu ściany serca na podstawie wzoru na częstotliwość dopplerowską, gdzie wynik pomiaru zależy od kąta pomiędzy kierunkiem ruchu tkanki a kierunkiem padania wiązki ultradźwiękowej. Stosowanie jej jednak pomimo tych ograniczeń, jest rekomendowane przez międzynarodowe towarzystwa lekarskie w ocenie funkcji zarówno lewej, jak i prawej komory serca [137, 258, 259]. W ostatnich latach pojawiła się nowa metoda echokardiograficzna, która pokonuje te ograniczenia i pozwala na obliczanie prędkości ruchu poszczególnych segmentów mięśnia sercowego niezależnie od kąta padania wiązki ultradźwiękowej [201, 256, 260–262]. Metoda ta polega na śledzeniu markera akustycznego (2D-TMSA). W powszechnie stosowanej echokardiografii dwuwymiarowej, technika 2D-TSMA pozwala na śledzenie markerów akustycznych w trakcie ich przemieszczania się w cyklu pracy serca. Niestety analiza przemieszczeń markerów akustycznych w dwóch wymiarach również ma swoje ograniczenia. Ponieważ w czasie skurczu mięsień sercowy wykonuje złożony, trójwymiarowy ruch (skrętny, podłużny i radialny), nie wszystkie segmenty mięśnia sercowego można analizować w technice 2D-TMSA z podobną dokładnością [263]. Złożony, trójwymiarowy ruch LK powoduje przemieszczanie części obserwowanych markerów akustycznych poza badaną płaszczyznę. Jeśli marker akustyczny znajduje się poza płaszczyznę w wyniku przemieszczenia segmentu serca, to można go tylko analizować jako znikający i pojawiający się obiekt. Daje to w rezultacie dużo szumów i zakłóceń w procesie jego śledzenia [264, 265]. Segmenty środkowe lewej komory są tym obszarem, w którym przebiega najwięcej włókien okrężnych, a to powoduje najbardziej stabilne przemieszczanie się MA w dwuwymiarowej płaszczyźnie echokardiograficznej [165, 263, 266, 267]. Ponadto środkowy segment lewej komory serca jest najbardziej zbliżony pod względem warunków fizycznych do opisywanego w rozdziale 5.2 wzorca lewej komory serca.

### 3.4. Parametry odkształcenia lewej komory serca w technice 3D-TSMA

Echokardiografia dwuwymiarowa jest najczęściej stosowaną metodą do oceny objętości i funkcji lewej komory serca. Mimo że jest powszechnie stosowana klinicznie, ma ona jednak pewne swoje ograniczenia w ocenie LK, m.in. związane z koniecznością ciągłego szkolenia i posiadania dużego doświadczenia przez osoby wykonujące badanie. Poza tym ma małą powtarzalność uzyskanych wyników w stosunku do referencyjnej metody, jaką jest rezonans magnetyczny serca [268–270].

Technika śledzenia markerów akustycznych (TSMA) jest metodą echokardiograficzną, która pozwala na ocenę całkowitej i odcinkowej funkcji LK. Została ona wprowadzona jako nowa metoda obrazowa ilościowej oceny lewej komory przez Boshu i wsp. w 1991 r. [203]. Do kardiologii wkroczyła na początku XXI wieku. Pozwoliła na pokonanie ograniczeń wcześniej stosowanej metody dopplerowskiej (DTI) i jej pochodnych parametrów odkształcenia oraz szybkości odkształcenia (*strain*, *strain rate*), związanych z kątem, jaki powstaje pomiędzy kierunkiem padania wiązki ultradźwiękowej a kierunkiem ruchu tkanki [166, 175, 200, 201, 233]. Jak opisano w rozdziale 2.2, dotychczas stosowana metoda 2D-TMSA polega na śledzeniu przemieszczających się naturalnych markerów akustycznych w mięśniu sercowym, klatka po klatce, w czasie jego pracy w płaszczyźnie dwuwymiarowej [271]. Stanowi to ograniczenie metody, jeśli chodzi o ocenę pełnego ruchu serca, który w rzeczywistości odbywa się w trzech wymiarach [272–275].

W ostatnich latach została wprowadzona technologia 3D, która pozwala na generowanie wiązki ultradźwiękowej o kształcie piramidy, co daje możliwość rejestracji jednocześnie obszaru przestrzennego, trójwymiarowego mięśnia sercowego w czasie rzeczywistym, a także śledzenia przemieszczania markerów akustycznych w tym obszarze w trzech wymiarach. Choć echokardiografia trójwymiarowa z techniką 3D-TSMA jest wielce obiecująca, wymaga jednak sprawdzenia w różnych stanach fizjologicznych i patologicznych, zanim wejdzie do praktyki medycznej.



## Cele pracy

1. Opracowanie modelu matematycznego lewej komory serca oraz numerycznego modelu wizualizacji ultrasonograficznej.
2. Stworzenie wzorca echokardiograficznego lewej komory serca do analizy różnych stanów fizjologicznych i patologicznych w nowej technice 2D-TSMA.
3. Ocena zgodności prędkości ruchu środkowych segmentów lewej komory serca w technikach 2D-TSMA i MRI dla osób uprawiających wyczynowo wioślarstwo.
4. Wyznaczenie zakresu prawidłowych wartości odkształcenia lewej komory (*strain*) w technice 3D-TSMA dla zdrowych osób uprawiających sport.

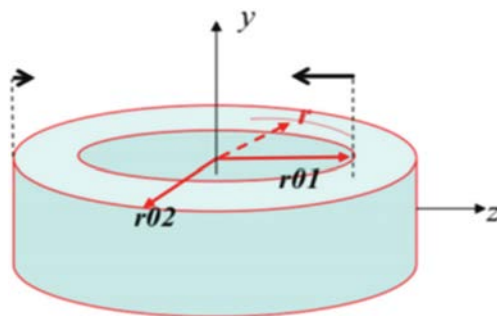


# Materiał i metody

## 5.1. Wprowadzenie

Podstawowy model matematyczny powstał na podstawie obserwacji akcji rzeczywistego serca obrazowanego przez ultrasonograf w projekcji poprzecznej, przymostkowej w obrazowaniu 2D. W celu numerycznego modelowania obrazów ultrasonograficznych ścian serca, a zwłaszcza zachowania się markerów akustycznych w tym przekroju założono:

- 1) z geometrycznego punktu widzenia ściana serca może być imitowana przez pierścień walcowy o promieniu wewnętrznym  $r01$  i zewnętrznym  $r02$  (w rozkurczu) oraz wysokości większej niż szerokość wiązki skanującej (rys. 5.1),
- 2) w przedstawionym modelu numerycznym deformacje pierścienia są radialnie symetryczne; w każdej fazie skurczu i rozkurczu pierścień ten ma różne promienie ściany wewnętrznej i zewnętrznej,



W rozkurczu ( $t = 0$ )      $r01 = 27,05$  mm  
     $r02 = 31,15$  mm

Rys. 5.1. Numeryczny model przekroju poprzecznego lewej komory serca.

- 3) mikroniejednorodności modelowane są rozkładami losowymi punktowych rozpraszaczy, które jednocześnie pełnią rolę ultrasonograficznych markerów położenia i deformacji ściany serca.

U podstaw obrazowania ultrasonograficznego leżą następujące procesy: wytwarzanie fali ultrasonograficznej, rozpraszanie lub odbicie fali w tkance (tworzenie echa), odbiór echa i przetwarzanie go na obraz ultrasonograficzny.

Model wzorca został opracowany tak, aby jego właściwości akustyczne – prędkość fali ultradźwiękowej, absorpcja i gęstość – były zbliżone do akustycznych właściwości tkanek oraz żeby obraz ultrasonograficzny materiału, z którego wykonano wzorzec, jak najlepiej imitował ziarnistości tkanki. Właściwości materiałowe wzorców zostały podane w podrozdziałach 5.2.1.1 oraz 5.2.1.2. W czasie odkształcenia każdemu punktowi obszaru przestrzennego (zajmowanego przez ośrodek materialny) jest przyporządkowany inny punkt w przestrzeni. Z matematycznego punktu widzenia jest to przekształcenie zmieniające współrzędne punktów materialnych ośrodka materialnego. Przemieszczeniom i odkształceniom towarzyszy pole prędkości punktów ośrodka. Odrzucając translacje i obroty ośrodka jako całości (którym nie towarzyszą dodatkowe efekty dynamiczne), otrzymuje się to, co pokrywa się z obrazowym pojęciem odkształcenia, chociaż łatwo podać przypadki, gdy odkształcane ciało nie zmienia w całości swojego kształtu, a nawet całkowitych rozmiarów. Dla stworzonego modelu wzorca interesujące są te odkształcenia, w których następuje zmiana względnych odległości między punktami fragmentu mięśnia sercowego lub jego całości. Istniejący stan wiedzy w zakresie proponowanego wzorca jest fragmentaryczny. Niemniej jednak ogólny model fizyczny opisujący ruch ośrodka sprężystego jest dobrze znany [276].

W proponowanym modelu przyjęto, że będzie to ośrodek liniowy. Zazwyczaj w modelowaniu zakłada się także liniowość geometryczną, to znaczy małe przemieszczenia i małe składowe deformacji względnej. Nieliniowość geometryczna jest dotychczas rzadko uwzględniana, a w rzeczywistości mamy tu do czynienia z przemieszczeniami rzędu rozmiarów początkowych modelowanego fragmentu obiektu; deformacje względne mogą osiągać wartości 0,5–1.

Poniżej przedstawiono przykład numerycznego modelowania ruchu i deformacji modelu ściany lewej komory serca. Należy zaznaczyć, że zadaniem modelu jest dostarczanie, zdeterminowanych przez warunki brzegowe, danych o rzeczywistym stanie ruchu i struktur wewnętrznych ośrodka, z którego jest zbudowany, a nie wierne odtworzenie geometrii struktury i ruchu całego serca. Taki wierny model byłby niezmiernie kosztowny, niepotrzebnie skomplikowany w zastosowa-

niach, przez co mniej przejrzyste. Mimo to jednak obliczenia przeprowadzono dla pierścienia walcowego, odpowiadającego w kształcie i rozmiarach analogicznemu wycinkowi rzeczywistej lewej komory serca. Podobnie warunki brzegowe (rys. 5.1) zostały sformułowane na podstawie danych z rzeczywistej pracy lewej komory.

## 5.2. Echokardiograficzny wzorzec lewej komory serca do analizy różnych stanów fizjologicznych i patologicznych

W konstrukcji hydraulicznego stanowiska pomiarowego wykorzystano automatyczną i komputerowo sterowaną hydrauliczną pompę tłokową firmy Vivitro Inc.<sup>TM</sup>, Canada, która wytwarza objętość wyrzutową cieczy w przedziale 10–100 ml. Pompuje ona ciecz pod ciśnieniem 0–300 mmHg, z częstością 30–120 wtłoczeń na minutę w czasie 100–700 ms, umożliwiając realizację tętniącego wypełniania wzorca lewej komory serca cieczą o precyzyjnie zadanym stopniu jego wypełnienia (rys. 5.2).



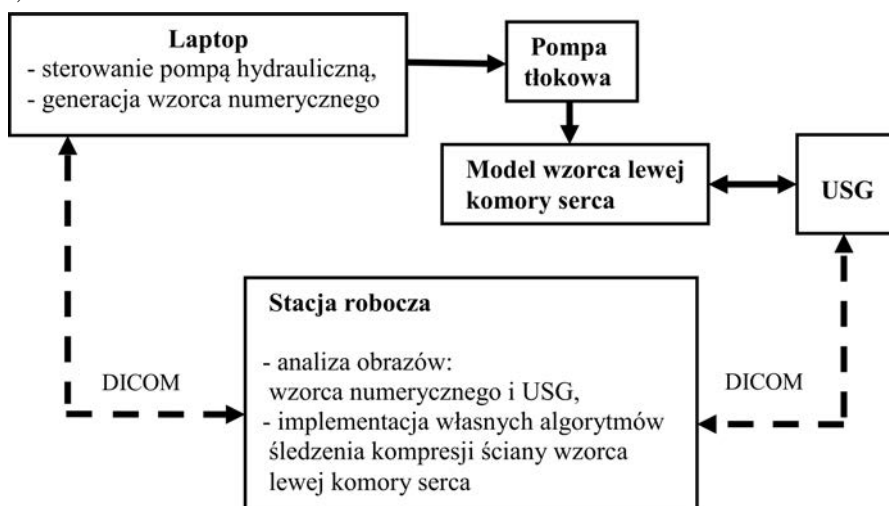
Rys. 5.2. Pompa tłokowa Vivitro Inc.<sup>TM</sup> do poruszania wzorca lewej komory serca.

Do detekcji i akwizycji ech od badanych ścian LK zastosowano aparaty echokardiograficzne: Zonare (Medical System, USA), Artida 4D (Toshiba Medical Systems, Tokyo, Japonia), Vivid 7 (General Electric, Horten, Norwegia) oraz Acuson X 300 (Siemens Medical System, USA). Aparaty te były wyposażone



w programy do analizy kardiologicznej z zapisem sesji pomiarowych w systemie DICOM. Uzyskane obrazy analizowano również na stacji roboczej iMAC przy użyciu oprogramowania OsiriX na podstawie zapisów obrazów w standardzie DICOM, pochodzących z pomiarów ultrasonokardiograficznych wzorca usg. Schemat blokowy zadania badawczego przedstawiono na rysunku 5.3. Wzorce lewej komory badano przy zastosowaniu dostępnych komercyjnie algorytmów 2D-TMSA przyjmując następujące parametry: wpompowywanie objętości wody 12, 24, 36, 40 i 50 ml z częstością cykli pracy 40, 60, 100, 120 na minutę, dla kąta padania wiązki ultradźwiękowej  $90^\circ$  i  $65^\circ$  w stosunku do osi wzorca.

a)



b)

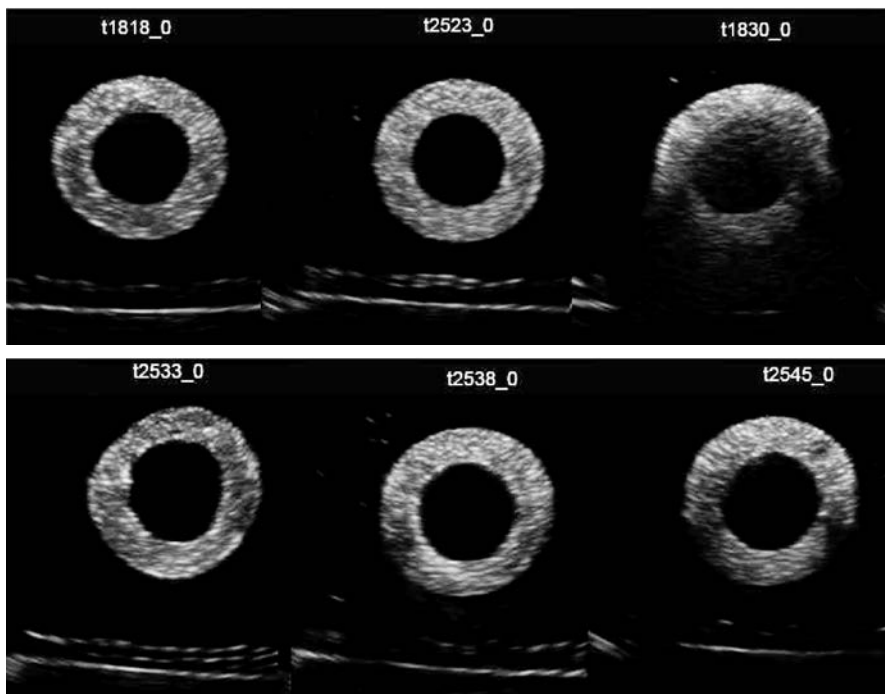


Rys. 5.3. a) Schemat blokowy echokardiograficznego wzorca lewej komory serca, b) zdjęcie stanowiska pomiarowego.

### 5.2.1. Wzorce lewej komory serca

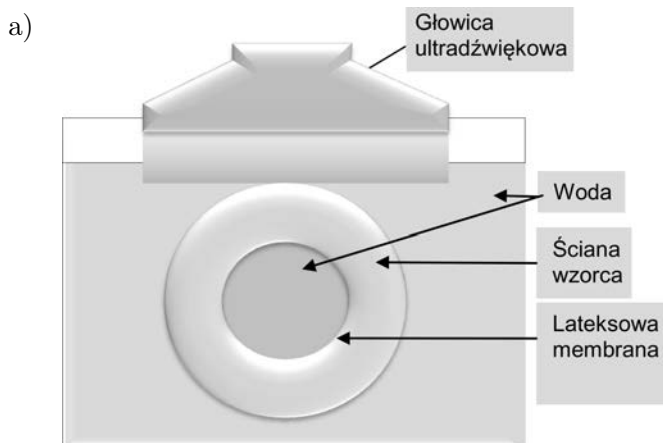
#### 5.2.1.1. Wzorzec prawidłowo funkcjonującej lewej komory

Wzorzec lewej komory serca (WLK) wykonano z gąbki poliuretanowej o gęstości  $25 \text{ kg/m}^3$  w postaci wydrążonego walca o długości 10 cm, średnicy zewnętrznej 5 cm, średnicy wewnętrznej 3 cm i o grubości ściany 1 cm. Po włożeniu membrany gumowej wstępnie poszerzono wymiar średnicy wewnętrznej, poprzez wstępne wypełnienie wodą destylowaną, tak aby przy wymuszeniu dynamicznym wewnętrznego ciśnienia za pomocą cyklicznej pompy nie następowało „odklejanie” się lateksowej warstwy od ściany wewnętrznej walca gąbki. Początkową średnicę wewnętrzną, zewnętrzną i grubość ściany można zmierzyć za pomocą odpowiedniego oprogramowania w konkretnym obrazie usg. Materiał gąbki dobrano tak, aby w obrazie echokardiograficznym 2D była najbardziej podobna do serca ludzkiego (rys. 5.4). Prędkość ultradźwięków przy częstotliwości 1 MHz wyno-



Rys. 5.4. Obraz echokardiograficzny przekroju wzorca lewej komory wykonanego z pianki poliuretanowej o różnej strukturze i gęstości porów. Pianki poliuretanowe o różnej strukturze i gęstości porów: od t1818\_0 do t2545\_0. Oznaczenia parametrów materiałowych: t – gąbka poliuretanowa z otwartymi porami, dwie pierwsze cyfry – gęstość w  $\text{kg/m}^3$ , dwie ostatnie to sztywność w  $\text{kg/m}^2$ , przy ugięciu 1 cm.

siła 1523 m/s, a współczynnik absorpcji 0,5 dB/cm. Gąbka posiadała otwarte pory w liczbie około 15/mm<sup>2</sup>. Widok modelu lewej komory serca oraz schemat blokowy eksperymentu przedstawiono na rysunku 5.5.



b)



Rys. 5.5. a) Schemat blokowy eksperymentu, b) zdjęcie wzorca lewej komory serca.

## 5.2.1.2. Echokardiograficzny wzorzec zawału lewej komory serca

Wzorzec zawału lewej komory (WZLK) w postaci elastycznej rurki o długości 12 cm, grubości ściany 1 cm i średnicy zewnętrznej 5 cm, wykonany na podstawie opracowanego procesu technologicznego, z POLY (VINYL ALCOHOL), 99+% HYDROLYZED, (rys. 5.6a).


a)



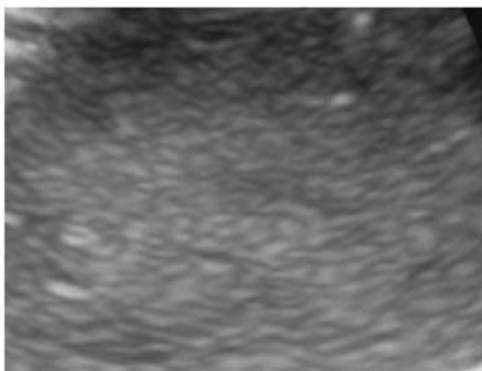
b)



c)



d)



Rys. 5.6. Ultrasonograficzny wzorzec lewej komory: a) obraz próbki materiału wzorca lewej komory serca, wykonanego z alkoholu poliwinylowego. b) kształt wzorca LK (lewa górna część wzorca emitująca zawał ściany serca została utwardzona poprzez wystawienie kilkudniowe na działanie powietrza). Na krańcach fantomu widać ślady po obejmach mocujących. c) obraz próbki materiału w mikroskopie świetlnym. d) obraz ultradźwiękowy próbki materiału z widocznym ziarnem - markerami akustycznymi.

Wykonano również, na podstawie opracowanej autorskiej metody, pomiary kilku istotnych parametrów stałych materiałowych, tj. prędkości ultradźwięków

w próbce, tłumienia fali ultradźwiękowej, czy też współczynnika SNR (stosunku sygnału do szumu). Zmierzone parametry akustyczne wynosiły odpowiednio: prędkość ultradźwięków była równa 1546 m/s, współczynnik absorpcji wynosił 0,28 dB/cm (2,95 MHz), SNR = 10,8 dB (3,5 MHz). Na rysunku 5.6 przedstawiono kolejno widok próbki materiału alkoholu poliwinylowego, widok struktury pod mikroskopem optycznym oraz echogram tej próbki. Po wydrążeniu walca obszar odpowiadający dwóm segmentom poddano procesowi obróbki termicznej (suszenia), co skutkowało jego usztywnieniem (rys. 5.6b).

### 5.3. Ocena zgodności prędkości ruchu środkowych segmentów lewej komory w technice 2D-TSMA i MRI u osób uprawiających wioślarstwo

Badaniu poddano 14 zdrowych mężczyzn w wieku  $23 \pm 3,2$  lat uprawiających wyczynowo wioślarstwo. Wszyscy badani mieli prawidłowy zapis ekg i echokardiogram, wartości ciśnienia tętniczego  $< 140/90$  mmHg. Badani nie przyjmowali przewlekłe żadnych leków. Przeciwwskazaniem do badania była klaustrofobia. Ponadto kryterium wykluczającym było: brak możliwości uwidocznienia wsierdza z projekcji przymostkowej w badaniu 2D, migotanie przedsionków lub jakiegokolwiek innej arytmii w wywiadzie, brak możliwości zatrzymania oddechu na 10–15 s. Badanie uzyskało zgodę lokalnej komisji etycznej przy John Radcliffe Hospital University of Oxford. Wszystkie osoby badane wyraziły świadomą, pisemną zgodę na udział w badaniu.

#### 5.3.1. Badania echokardiograficzne

Badanie echokardiograficzne wykonywano aparatem firmy IE 33 (Philips Medical System, Andover, MA, USA) z głowicą S5-1, o częstotliwości środkowej 3 MHz i pośredniej od 1 do 5 MHz. Badanie przeprowadzano w tym samym dniu w odstępie nie dłuższym niż 60 min od badania MRI, aby wyeliminować wpływ potencjalnych zmian fizjologicznych na wyniki. Po 10 minutach leżenia w pozycji na plecach badanym wykonywano standardowe badanie echokardiograficzne, w pozycji na lewym boku, zgodnie z zaleceniami Amerykańskiego Towarzystwa Echokardiograficznego [255, 277]. Dla optymalnej wizualizacji LK stosowano obrazowanie harmoniczne uzyskiwane dla częstotliwości wysyłanej 1,7–1,9 MHz i odbieranej w pasmie 3,4–3,8 MHz. W obrazowaniu przymostkowym w osi krót-

kiej zwracano uwagę, aby uzyskane projekcje maksymalnie przypominały okrąg. Następnie dane te były transferowane w postaci cyfrowego zapisu do badawczego programu komputerowego 2DQ-QLab software, version 6 (Philips Medical systems, Eindhoven, The Netherlands), gdzie dokonywano dalszej analizy otrzymanych wyników. Dane te były opracowywane niezależnie od wyników uzyskanych w rezonansie magnetycznym. Prędkości radialne obliczano w projekcji przymostkowej w osi krótkiej, podobnie jak w MRI. Na przekroju poprzecznym lewej komory, w czasie końcowo-rozkurczowym, wyznaczono dwie linie MA: pierwsza dla wsierdzia, druga dla osierdzia LK. Następnie system sam automatycznie przeprowadzał analizę, którą poddawano manualnej korekcie i optymalizowano, gdy zachodziła taka potrzeba. Obliczano skurczową maksymalną prędkość radialną przy zastosowaniu 2D-TSMA w osi krótkiej dla środkowych segmentów LK.

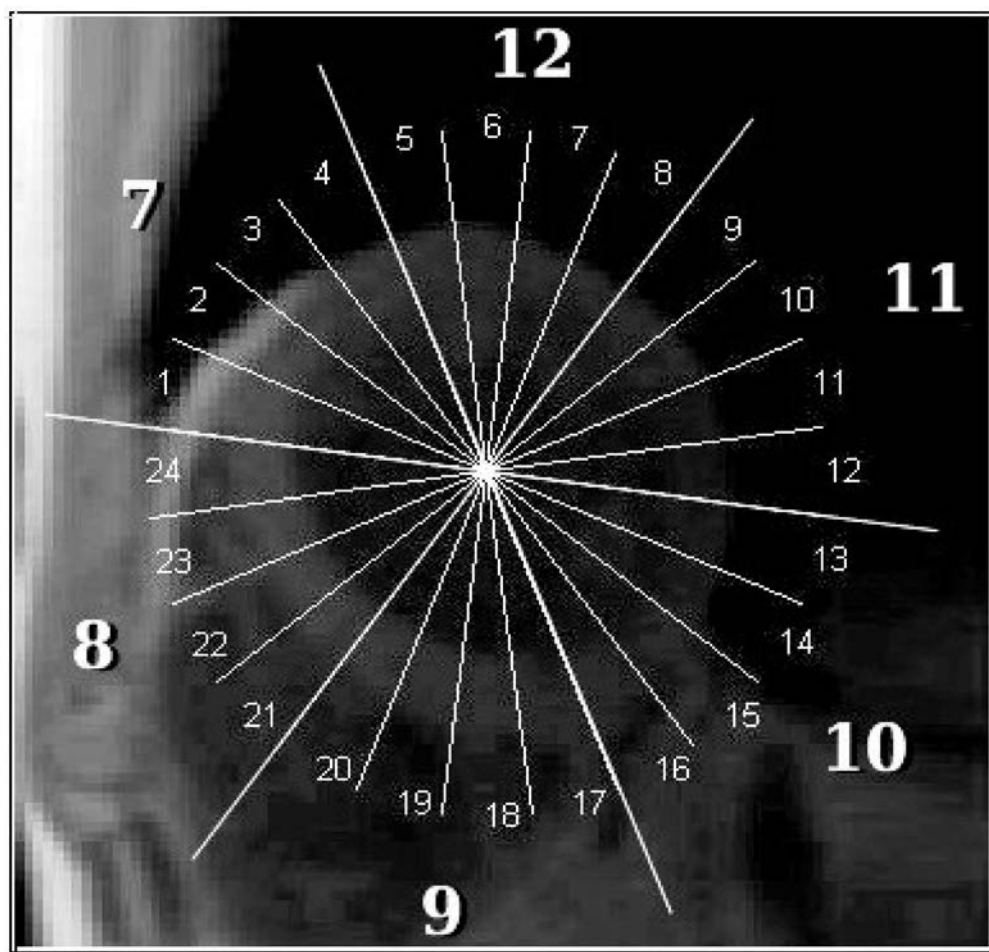
### 5.3.2. Rezonans magnetyczny serca

Do badania serca techniką MRI zastosowano skaner 1,5-T MR (Siemens, Erlangen, Niemcy). Do oceny funkcji LK stosowano technikę szybkich sekwencji (ang. *steady-state free precession sequence SSFP*): rozdzielczość przestrzenna  $1,5 \times 1,5$  mm, rozdzielczość czasowa 47,84 ms. Obrazy nagrywane były w czasie zatrzymanego oddechu badanych. Analizę przeprowadzano przy pomocy oprogramowania badawczego Argus (Siemens, Erlangen, Niemcy). Endokardium LK było obrysowywane w końcowo-rozkurczowym i końcowo-skurczowym cyklu; obliczanie prędkości odbywało się automatycznie z korekcją ręczną, kiedy było to niezbędne (rys. 5.7).

## 5.4. Parametry odkształcenia lewej komory serca wyznaczone metodą 3D-TSMA u osób uprawiających sport

### 5.4.1. Badana populacja

Analizie poddano 104 ochotników (68 mężczyzn i 36 kobiet), w wieku 19–60 lat; średnia 46,6, uprawiających amatorsko sport powyżej 30 min/dzień przez  $\geq 5$  dni w tygodniu. Wszyscy badani mieli poczucie zdrowia, prawidłowe ciśnienie tętnicze, rytm zatokowy, nie przyjmowali przewlekłe żadnych leków oraz nie palili tytoniu. Kryterium wykluczającym były: otyłość, nadciśnienie, cukrzyca, choroba wieńcowa, zawał mięśnia sercowego, udar, wada zastawkowa oraz



Rys. 5.7. Rezonans magnetyczny serca – przekrój strzałkowy. Wyznaczanie segmentów LK do analizy ilościowej prędkości radialnych. 7 – segment środkowy ściany przedniej, 8 – segment środkowy przedniej części przegrody, 9 – segment środkowy dolnej części przegrody, 10 – segment środkowy ściany dolnej, 11 – segment środkowy dolno-boczny, 12 – segment środkowy przednio-boczny.

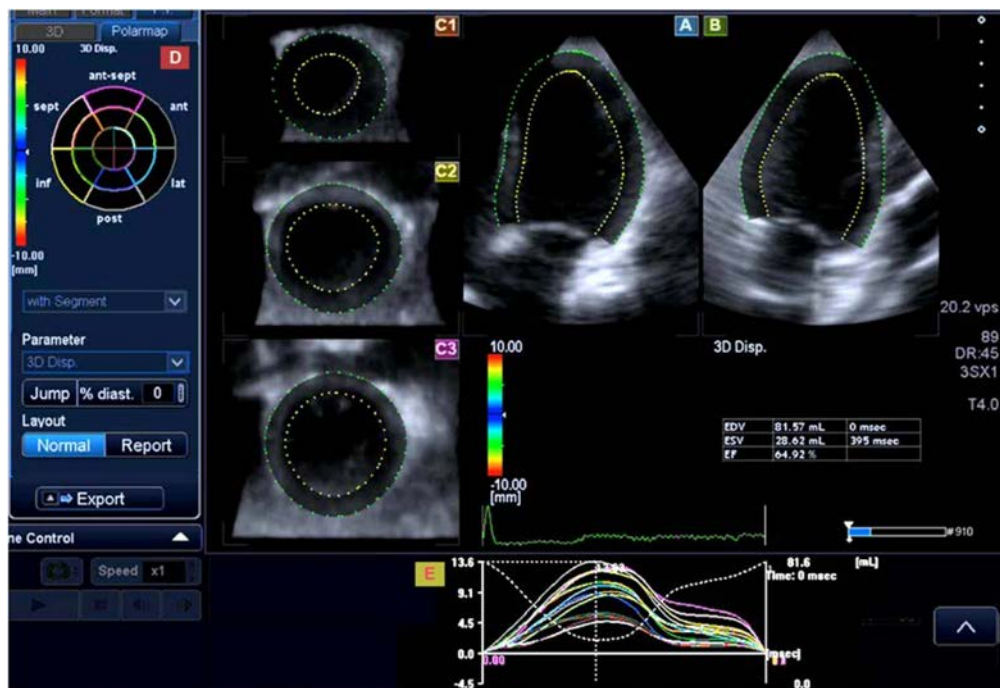
objawy niewydolności krążenia. Inne choroby, tj. choroby układu oddechowego, nerek, stanowiły również kryterium wykluczające z badania. W badaniu fizykalnym nie znaleziono odchyłeń od stanu prawidłowego, a wykonany elektrokardiogram i echokardiograficzne badanie dwuwymiarowe mieściły się w granicach normy [278–281]. Ciśnienie tętnicze było mierzone bezpośrednio przed badaniem echokardiograficznym na lewym ramieniu w pozycji siedzącej badanych. Ponadto kryterium wykluczającym były: brak możliwości uwidocznienia

wsierdza z projekcji koniuszkowej w badaniu dwuwymiarowym, brak możliwości zatrzymania oddechu na 10–15 s, migotanie przedsionków lub jakiegokolwiek innej arytmii w wywiadzie. Wszystkie osoby poddawane badaniu wyraziły na nie świadomie pisemną zgodę.

#### 5.4.2. Badanie echokardiograficzne

Badania wykonywano za pomocą echokardiografu firmy Toshiba Artida, Toshiba Medical Systems, Tokio, Japonia. Standardowe badanie echokardiograficzne było wykonane u wszystkich badanych. Pętle obrazowe nagrywano w systemie cyfrowym w projekcjach 2-, 3- i 4-jamowych, koniuszkowych oraz przymostkowych w osi długiej i krótkiej. Po wykonaniu standardowego badania dwuwymiarowego przy użyciu głowicy PST-30SBT przeprowadzane było badanie 3D przy użyciu głowicy PST-25SX (rys. 5.8). Akwizycja trójwymiarowa dla otrzymania optymalnego obrazu LK dokonywana była przy zatrzymanym oddechu badanego. Kiedy uzyskano obraz całej LK, głębokość badanego sektora była maksymalnie zmniejszana, aby uzyskać największą z możliwych wartości rozdzielczości czasowych i przestrzennych. Następnie szerokość sektora i głębokość penetracji obrazu dobierano w taki sposób, aby uzyskać optymalny zarys wsierdza w czasie pracy serca. Pełen obraz lewej komory rejestrowano przy zatrzymanym oddechu badanego poprzez sumowanie kolejnych obrazów, stosując bramkowanie, przez sześć kolejnych cykli pracy serca (tryb *full volume*). Kolejnym etapem badania było w końcowej fazie rozkurczu, w projekcjach koniuszkowych wyznaczenie trzech punktów: dwa w miejscu przyczepu zastawki mitralnej i trzeci w koniuszku LK; algorytm (Toshiba Medical Systems) automatycznie wyznaczał zarys LK w pozostałych fazach cyklu, dzieląc LK na 16 segmentów, zgodnie z obowiązującymi zaleceniami [67, 282] (rys. 5.8). Maksymalną skurczową wartość odkształcenia *strain* w osi podłużnej, poprzecznej i radialnej wyznaczono tylko dla segmentów mięśnia sercowego, optymalnie analizowanych przez system (takich, w których analizie można było poddać zarys wsierdza i osierdza w czasie całego cyklu pracy serca). Segmenty, które nie były optymalnie analizowane, wykluczono z badania. Ręcznej ocenie poddano także dane uzyskane z automatycznego algorytmu tam, gdzie była taka potrzeba. Znaczący to, że jeżeli odchylenie analizowanych punktów było mniejsze niż 4 mm od zarysu lewej komory, to dokonywano manualnej korekty. Jeżeli mimo korekty system analizował dane odległe o więcej niż 4 mm, to taki segment wykluczano z dalszej analizy.





Rys. 5.8. Obrazowanie TSMA przemieszczenia poszczególnych segmentów u zdrowej osoby uprawiającej sport. Rekonstrukcja lewej komory metodą 3D-TSMA. A – projekcja koniuszkowa czterojamowa. B – projekcja koniuszkowa trójjamowa. C1 – projekcja przymostkowa w osi krótkiej na poziomie segmentów koniuszkowych. C2 – projekcja przymostkowa w osi krótkiej na poziomie segmentów środkowych. C3 – projekcja przymostkowa w osi krótkiej na poziomie segmentów podstawnych. D – mapa biegunowa lewej komory; kolorami oznaczone są poszczególne segmenty. E – dolna część rysunku przedstawia krzywe przemieszczenia trójwymiarowego dla poszczególnych segmentów. Kolory linii odpowiadają kolorom segmentów.

## 5.5. Metody statystyczne

Analizę statystyczną uzyskanych wyników parametrów odkształcenia echokardiograficznych wzorców lewej komory przeprowadzono za pomocą pakietu STATISTICA ver. 10. Rozkłady badanych parametrów badano testami: Shapiro-Wilka, Lilieforsa, Kołmogorowa-Smirnoffa i testem Manna-Whitneya. Za statystycznie istotną przyjmowano wartość  $p < 0,05$ .

Otrzymane wartości prędkości ruchu segmentów środkowych lewej komory przedstawiono jako wartości uśrednione  $\pm$  odchylenie standardowe. Za statystycznie istotną przyjęto wartości dla  $p < 0,05$ . Do porównania wartości prędkości

uzyskanych metodą echokardiograficzną i MRI użyto liniowej regresji, analizę zgodności przeprowadzono testem Bland-Altmana [283].

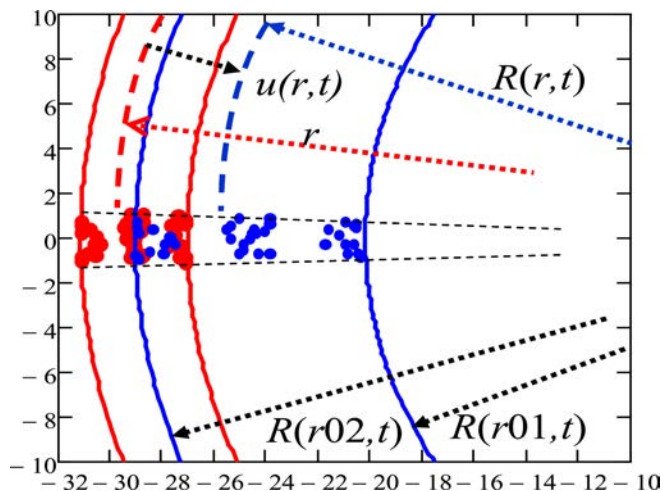
Analizę statystyczną parametrów uzyskanych metodą 3D-TMSA przeprowadzono z zastosowaniem pakietu statystycznego SPSS wersja 15,0 (SPSS, Inc., Chicago, IL, USA). Do analizy normalności rozkładu zastosowano test Kolmogorova-Smirnoffa. Do analizy rozkładu danych użyto metody ANOVA. Różnice dla  $p < 0,05$  uznano za statystycznie znamienne.



## Wyniki

### 6.1. Matematyczny model lewej komory serca oraz numeryczna wizualizacja ultrasonograficzna

W matematycznym modelu lewej komory serca założono cylindryczny układ współrzędnych  $(r, \varphi, y)$ . Oś  $y$  jest osią symetrii dla radialnie symetrycznej deformacji pierścienia. Chwilowy promień pierścienia oznaczono symbolem  $R_r$ , natomiast przemieszczenie symbolem  $u$  (rys. 6.1).  $R = R_r(r, t) = r + u(r, t)$ . Spoczynkowe promienie wewnętrzny i zewnętrzny oznaczono odpowiednio:  $r01$ ,  $r02$ ,  $r01 \leq r \leq r02$ ,  $|\mathbf{R}| = R$ ,  $R_\varphi = 0 = R_y$ ,  $u = |\mathbf{u}| = u_r$ ,  $u_\varphi = 0 = u_y$ , gdzie  $r01 = 27,05$  mm,  $r02 = 31,15$  mm są promieniami wewnętrznej i zewnętrznej

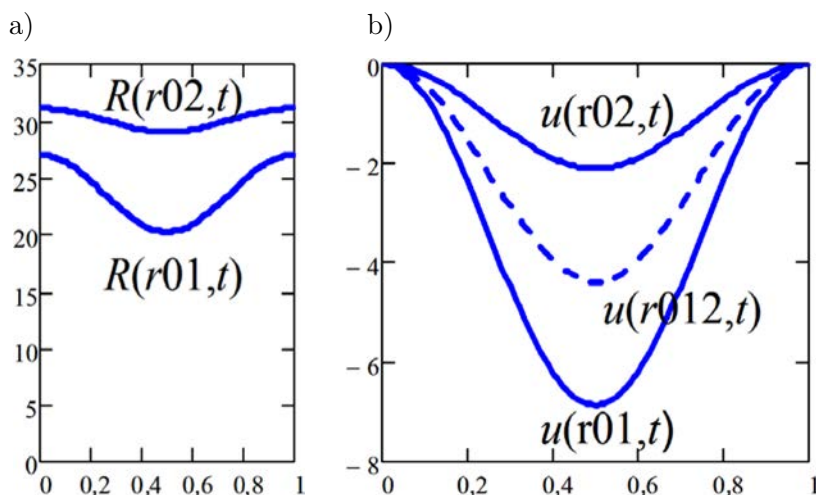


Rys. 6.1. Ogólny widok deformowanej ściany modelu lewej komory. Stan początkowy (rozkurcz) i pozycje rozpraszaczy tkankowych w trzech warstwach, w kolorze czerwonym. Stan końcowy (maksymalny skurcz) i nowe pozycje markerów w kolorze niebieskim.

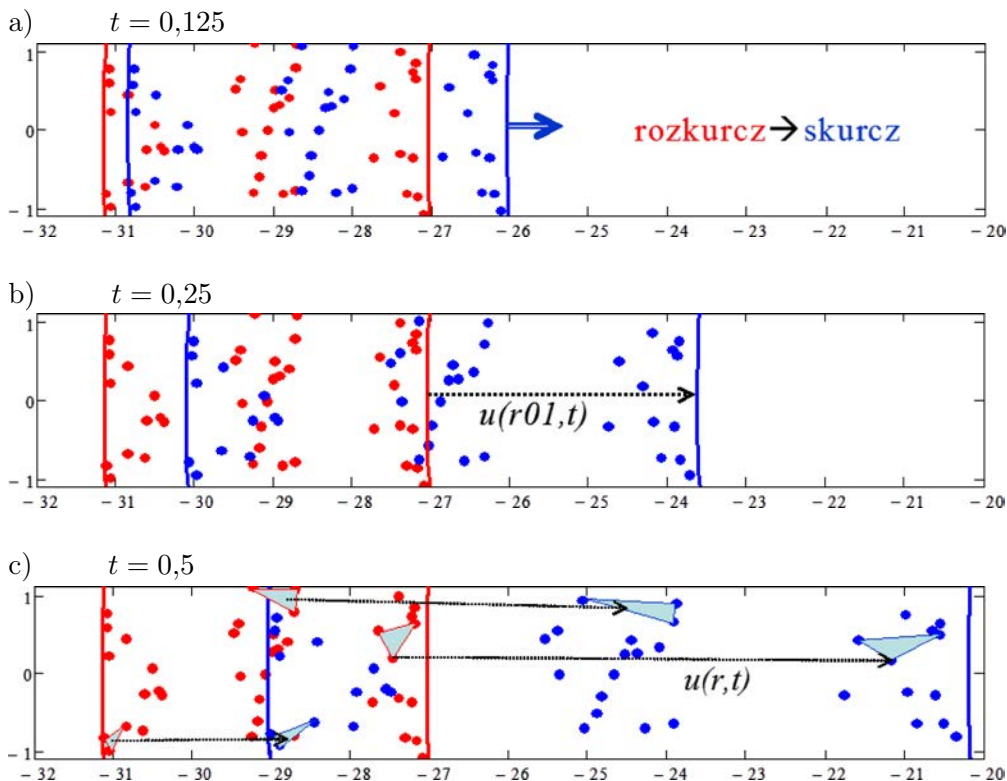
granicy ścianki w stanie początkowym. Za stan początkowy przyjęto rozkurcz odpowiadający w chwili  $t = 0$  o postaci  $u(r, t = 0) = 0$ . Założono następujące warunki brzegowe dla przemieszczeń:  $u(r = r_{01}, t) = 0,5d_1 \cdot (\cos(\omega t) - 1)$  oraz  $u(r = r_{02}, t) = 0,5d_2 \cdot (\cos(\omega t) - 1)$ , gdzie  $d_1 = 6,84$  mm,  $d_2 = 2,1$  mm; częstotliwość kołowa  $\omega = 2\pi f$ ,  $t = 1$  jest umownym okresem pracy serca; rozkurcz:  $t = 0$ ; pełny skurcz:  $t = 0,5$ ; rozkurcz:  $t = 1$ . Wielkości  $d_1$  i  $d_2$  oznaczają maksymalne przemieszczenia ścianki wewnętrznej i zewnętrznej. W ściance modelu lewej komory wyróżniono trzy radialnie symetryczne warstwy o grubości 0,8 mm: dwie znajdujące się przy granicach ścianki i jedną w środku.

Wyniki przedstawiono w kartezjańskim układzie współrzędnych w płaszczyźnie  $z - x$ ;  $z$  - oś pozioma,  $x$  - oś pionowa (na rysunkach). Granice ścianki w rozkurczu oznaczono liniami czerwonymi. Liniami niebieskimi oznaczono granice deformowanej ścianki dla czasów  $t = 0,125; 0,25; 0,5$ .

Dla celów modelowania toru akustycznego i dla uwidocznienia deformacji obszarów wewnętrznych w każdej z warstw zawartych w obszarze klina o rozwartości  $-2^\circ; 2^\circ$ , w płaszczyźnie  $z - x$ , i o grubości 2 mm wzdłuż osi  $y$ , umieszczono losowo markery. Ich pozycje początkowe oznaczono czerwonymi punktami. Punkty niebieskie oznaczają nowe pozycje markerów (w rzucie na płaszczyznę  $z - x$ ) w deformowanych warstwach dla powyżej podanych czasów (rys. 6.1–6.3).



Rys. 6.2. a) Przebieg deformacji ściany w czasie pełnego cyklu; b) przebieg przemieszczenia granic ściany i środkowej warstwy wewnętrznej  $r = r_{012} = (r_{01} + r_{02})/2$  (kreskowana linia niebieska). Oś pionowa wyskalowana w [mm], oś pozioma w jednostkach czasu.



Rys. 6.3. Sekwencja deformacji ściany ilustrująca przemieszczania rozpraszaczy w każdej z trzech warstw w zależności od czasu:  $t = 0,125$ ,  $0,25$ ,  $0,5$ . Na diagramach a) i b) przedstawiono przemieszczanie się markerów akustycznych w cyklu pracy modelu matematycznego lewej komory, na diagramie c) wyróżniono deformacje trzech obszarów (jeden w każdej warstwie) – każdy wyznaczony przez trzy rozpraszacze.

### 6.1.1. Model toru akustycznego

Fala akustyczna propagując przez ośrodek jednorodny nie ulega rozproszeniu. W ośrodku niejednorodnym następuje zaś jej rozproszenie. Oznacza to, że niejednorodności stają się źródłem fal wtórnych. Fale te interferują w przestrzeni (tzn. ich amplitudy dodają się albo odejmują w zależności od punktu w przestrzeni). Obraz interferencyjny ma charakter losowy, jeśli losowy jest rozkład centrów rozpraszających. Interferencja fal rozproszonych następuje także na powierzchni głowicy nadawczo-odbiorczej, która wytwarza sygnał elektryczny. Większy, gdy amplitudy fal dodają się na jej powierzchni, i mniejszy, gdy się odejmują [284]. Sygnał ten steruje większym albo mniejszym rozjaśnieniem punktów ekranu wzdłuż linii, która jest osią wiązki sondującej (rys. 6.3). Zmiana

położenia centrów rozpraszających w czasie powoduje zmianę położenia rozjaśnień plamek wzdłuż linii obrazowej. Zmiany patologiczne występujące w mięśniu sercowym zmieniają zarówno wielkość, jak i rozkład przestrzenny tych niejednorodności parametrów fizycznych.

Rozproszenie jest podstawowym zjawiskiem wykorzystywanym w pomiarach dopplerowskich i w obrazowaniu przepływu krwi. Istotny jest również udział rozproszenia w obrazowaniu narządów, gdzie lokalne zmiany gęstości tkanek wpływają na charakter obrazu, który zależy od stopnia jednorodności badanej struktury jest mniej lub bardziej ziarnisty. Lokalne rozproszenie i odbicie części energii fali powoduje, że fale cząstkowe nakładają się na siebie. Ogólnie zjawisko to nazywa się interferencją fal. W zależności od fazy interferujących fal ich suma ma zmienną amplitudę, mniejszą lub większą od fal składowych. Dla interferencji „konstruktywnych” fale składowe są w fazie (fale są w fazie, jeżeli różnica faz wynosi  $0^\circ$ , a dla fali ciągłej również wielokrotność  $360^\circ$ ) i dodają się, natomiast dla fal w przeciwfazie (jeżeli różnica wynosi  $180^\circ$  lub nieparzystą wielokrotność  $180^\circ$ ), interferencje „destruktywne” powodują ich odejmowanie.

Fale składowe odbite/rozproszone w jednorodnych tkankach (np. w wątrobie) dodają się z różną fazą dla różnych kierunków padania wiązki ultradźwiękowej i na różnych głębokościach. Wypadkowe sygnały sumują się lub odejmują ze zmienną amplitudą. Interferencje fal rozproszonych powodują, że nawet dla jednorodnych narządów ich obraz ultrasonograficzny ma charakterystyczną ziarnistą strukturę (ang. *speckle*). Ziarno w niewielkim stopniu związane jest z lokalnym rozkładem źródeł (drobne niejednorodności, różnice w gęstości, rozumiane jako małe w porównaniu z długością fali) rozpraszających fale. Wielkość ziarna zależy raczej od rozkładu pola ultradźwiękowego. Przy ogólnie przyjętym założeniu, że rozproszenie jest procesem losowym o rozkładzie Rayleigha i zachowuje się jak szum multiplikatywny, obliczono średnie wymiary ziarna: grubość ziarna ( $ziarno_x$  w osi promieniowania  $x$ ) i szerokość ziarna ( $ziarno_{y,z}$  w płaszczyźnie prostopadłej do osi promieniowania), dla impulsów o obwodni w kształcie krzywej Gaussa z odchyleniem standardowym  $\sigma$ .

$$ziarno_x = 2,43 \cdot \sigma = 1,02 \cdot (\text{długość impulsu dla spadku amplitudy do połowy}),$$

$$ziarno_{y,z} = 0,94 \frac{\lambda F}{2a},$$

gdzie:  $\lambda$  – długość fali,  $F$  – odległość ogniska od głowicy,  $2a$  – apertura głowicy,  $\sigma$  – odchylenie standardowe obwodni impulsu sondującego.

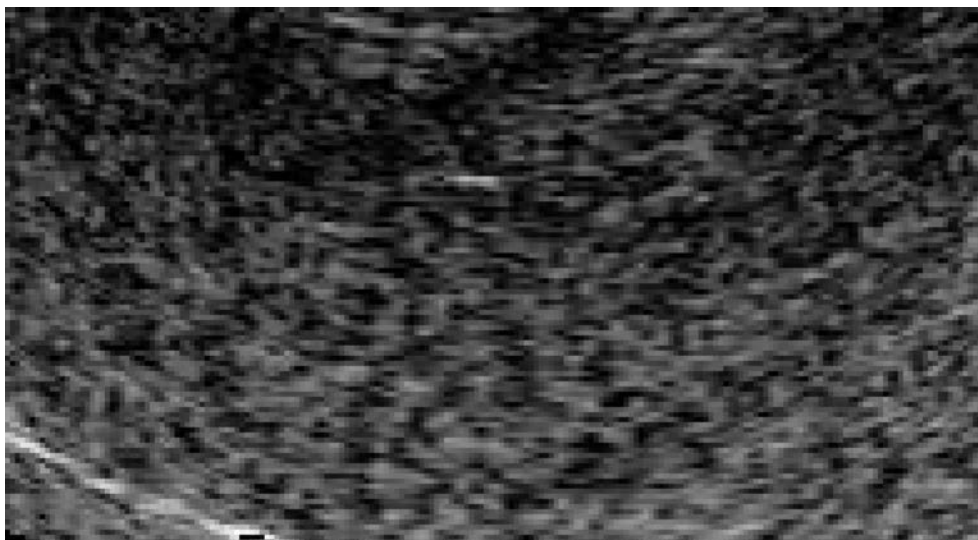
W przybliżeniu wymiar ziarna jest porównywalny z przestrzennymi wymiarami impulsu sondującego [285]. Ultrasonografy ze źle zogniskowanymi wiązkami

i długimi „dzwoniącymi” impulsami mają duże ziarno i stąd słabą rozdzielczość kontrastową.

Amplituda analitycznej postaci sygnału określa chwilową amplitudę (obwiednię czasową), a pochodna fazy po czasie określa jego częstotliwość chwilową. Ponieważ położenie reflektora w wiązce ultradźwiękowej jest losowe, zatem i amplituda i faza odbicia są losowe.

W pracy autora zbudowano model numeryczny rozproszenia impulsu ultradźwiękowego na strukturach rozpraszających ultradźwięki w mięśniu serca. Model uwzględnia tak własności fali, jak i losowe położenia „rozpraszaczy” w przestrzeni objętej impulsem. Zmiana parametrów impulsu, położenia i wielkości rozpraszaczy pozwoliła na lepsze zrozumienie formowania się ziarna w obrazie echograficznym i w konsekwencji możliwości śledzenia przemieszczeń ziarna w kolejnych obrazach serca [286].

W dalszej części pracy ziarno (*speckles*) będzie nazywane markerem akustycznym MA (rys. 6.4). Zmiana położenia centrów rozpraszających w czasie powoduje zmianę położenia rozjaśnień plamek wzdłuż linii obrazowej. Zmiany patologiczne występujące w mięśniu sercowym zmieniają zarówno wielkość, jak i rozkład przestrzenny tych niejednorodności parametrów fizycznych.

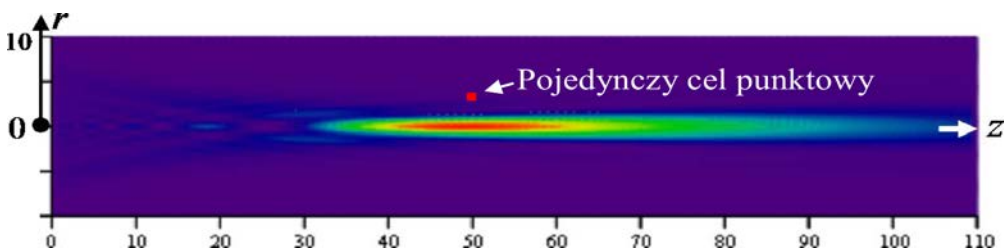


Rys. 6.4. Ziarno w obrazie ultrasonograficznym mięśnia sercowego (powiększenie  $\times 4$ ).

Model fizyczny opisujący zjawisko generacji pola akustycznego, jego propagację i rozpraszanie w ośrodku niejednorodnym oraz detekcję jest dobrze znany

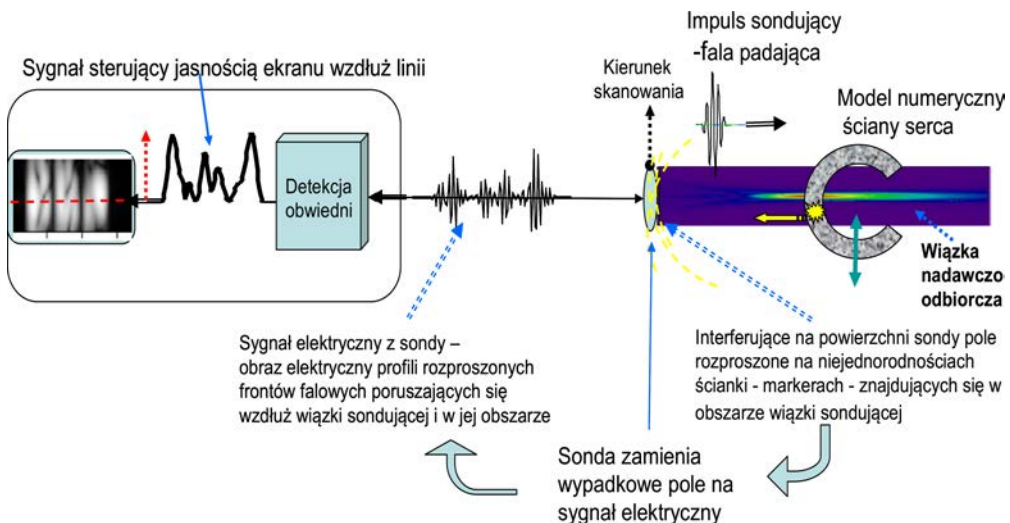


i opisany przez zmodyfikowane równanie Helmholtza [287, 288]. W pierwszym etapie modelowania przyjęto, że rozproszenie następuje na jednym punktowym rozpraszaczu, (o jednostkowej – „sile” rozpraszania), niezminiającej amplitudy fali rozproszonej w stosunku do padającej (rys. 6.5).



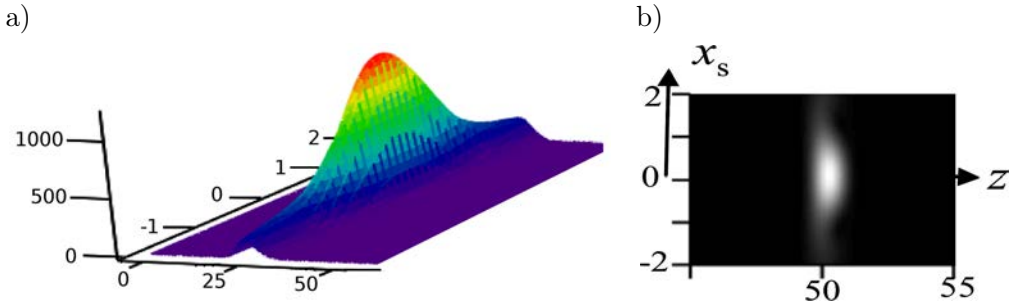
Rys. 6.5. Charakterystyka nadawczo-odbiorcza przetwornika dla częstotliwości  $n$ , odpowiadającej 3,5 MHz.  $z$  – oś wiązki;  $r$  – współrzędna poprzeczna. Osie wyskalowane w mm. Wiązka ma przybliżoną szerokość 3 mm. Kolor czerwony oznacza maksymalną energię fali w ognisku między 40–65 mm.

Na rysunku 6.6 przedstawiono schemat toru akustycznego skanującego ośrodek z jednym rozpraszaczem. Obraz takiego rozpraszacza punkowego (funkcja rozmycia punkowego PSF) pokazano na rys. 6.7.



Rys. 6.6. Schemat toru akustycznego.

Przy detekcji obwiedniowej na ekranie ultrasonografu powstaje obraz wartości rozpraszacza („siły” rozpraszania) zazwyczaj w skali szarości. Jest oczywiste, że postać i rozmiary PSF zależą od długości impulsu (wzdłuż osi promieniowa-

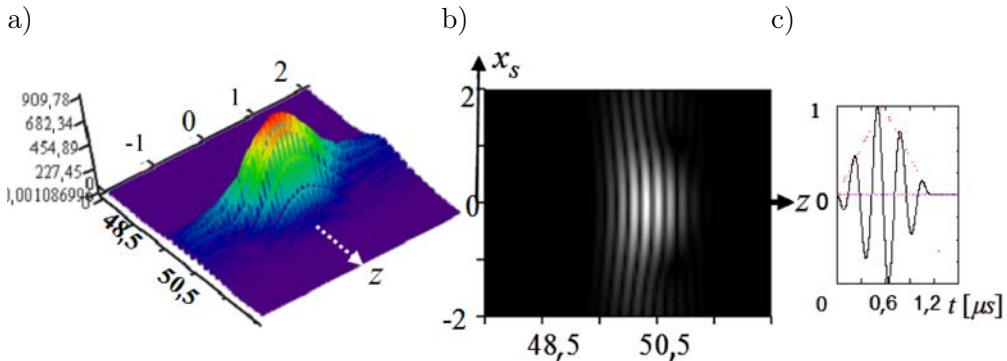


Rys. 6.7. a) Widok przestrzenny profilu wartości PSF; b) obrazy PSF w odcieniach szarości przy detekcji obwiedniowej dla wiązki o charakterystyce z rys. 6.6 i rozpraszacza leżącego w płaszczyźnie  $z = 50$  mm.

nia  $z$ ) i rozmiarów poprzecznych wiązki w płaszczyźnie  $z = \text{const}$ , w której leży punktowy rozpraszacz.

Obraz PSF przy jednostkowej sile celu  $\nu = 1$  może być uważany za obraz elementarnego ziarna (*speckle*). Jest to zawsze pojedyncza plamka, jeśli zaniedbać echa od wstęg bocznych wiązki skanującej. Jej rozmiar i kształt może się zmieniać (w stopniu niewielkim dla dobrze skonstruowanych wiązek skanujących) w trakcie ruchu rozpraszacza, zależy bowiem od jego pozycji względem wiązki skanującej.

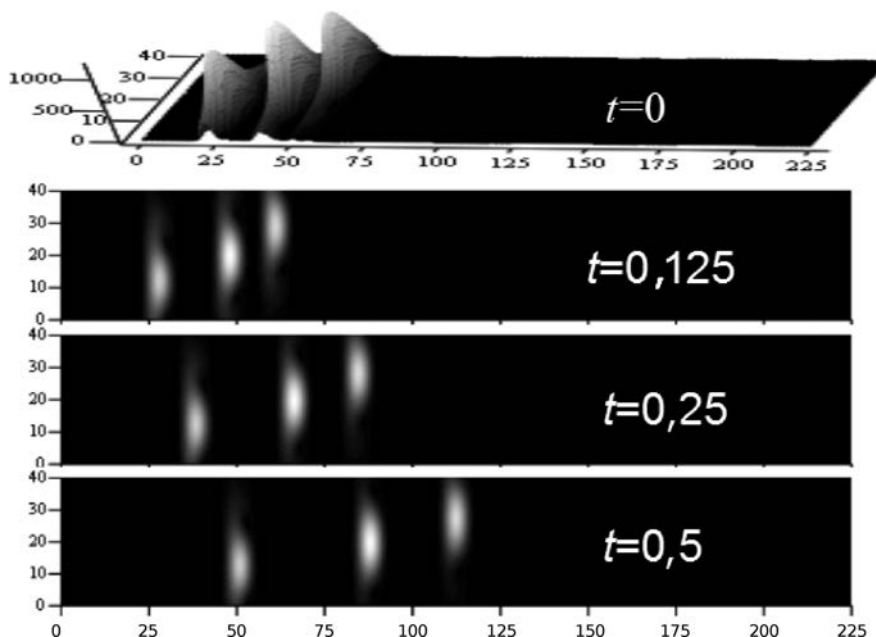
W tkance mamy do czynienia z wieloma rozpraszaczami (około 30 w  $\text{mm}^3$ ) o losowym rozkładzie położenia i zmiennej sile celu. Widmo sygnału rozproszonego na grupie rozpraszaczy jest sumą elementarnych widm dla każdego z indywidualnych rozpraszaczy, a powstający obraz jest wynikiem interferencji wielu zespolonych obrazów elementarnych plamek-ziaren, takich jak na rysunkach 6.7 i 6.8.



Rys. 6.8. Szczegóły PSF: a), b) obrazy bezwzględnej wartości części rzeczywistej PSF, c) unormowany przebieg czasowy nadawanego impulsu skanującego.

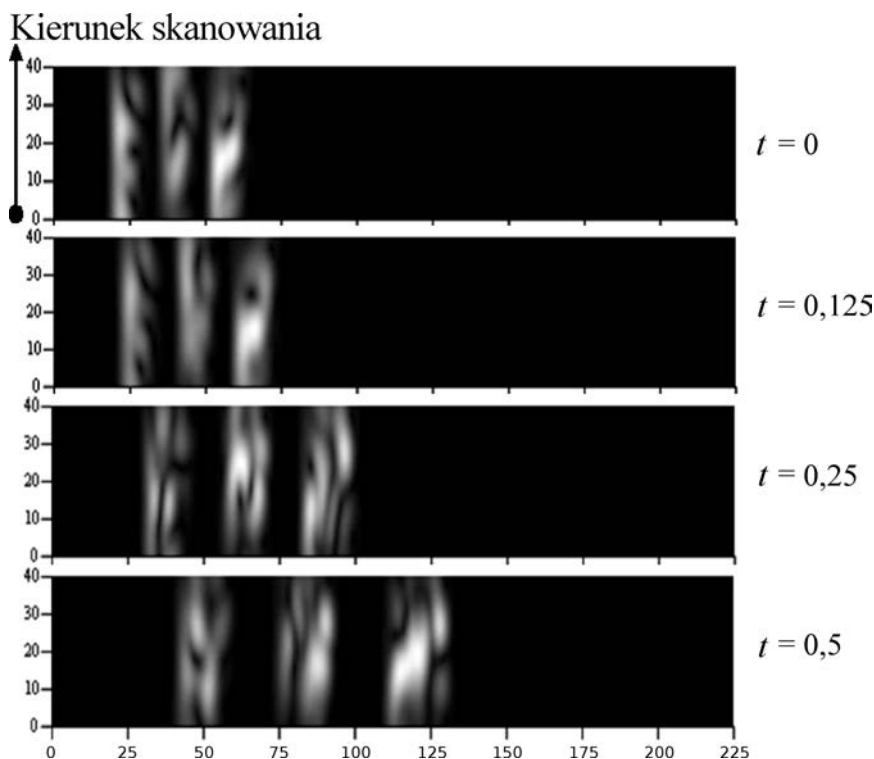
Aczkolwiek istnieje wzajemna jednoznaczność między rozkładem rozpraszaczy a ich obrazem, to jedynie dla odpowiednio rzadko rozłożonych markerów (rozpraszaczy) ich pozycje można wprost odczytać z pozycji ziaren na ekranie. Sytuacja taka możliwa jest do realizacji za pomocą modelu numerycznego lub modelu laboratoryjnego.

Analizę przeprowadzono dla procesów quasi-statycznych, tzn. gdy deformacja ośrodka przebiega wolno w porównaniu do częstości nadawania impulsów skanujących. W stworzonym modelu szacowany czas przebiegu impulsu przez ściankę i z powrotem w skurczu wynosi:  $2\tau_c \approx 2 \cdot 20^{-2} \text{ [m]}/1500 \text{ m/s} \approx 13 \cdot 10^{-6} \text{ [s]}$ , podczas gdy okres pracy serca wynosi  $\tau_d = 1 \text{ s}$ . Wreszcie stosunek maksymalnej prędkości deformacji do prędkości dźwięku  $w/c_0 < 3 \cdot 10^{-5} \ll 1$ . Tak więc ściankę komory można uznać za obiekt statyczny nawet w skalach czasu 100–1000 razy większych, odpowiadających czasom potrzebnym współczesnym ultrasonografom do wytworzenia wieloliniowego dwuwymiarowego obrazu. Poniżej przedstawiono obrazy otrzymane w wyniku numerycznego modelowania procesu wizualizacji rozkładu rozpraszaczy w modelu lewej komory dla trzech różnych chwil i dwóch różnych koncentracji rozpraszaczy. Ogólne pole przemieszczeń jest takie samo jak na rysunku 6.9. Schemat skanowania przedstawiono na rys. 6.6.



Rys. 6.9. Przemieszczenia obrazu rozpraszaczy. Rzadkie rozłożenie, po jednym w warstwie. Wynik – obraz jako suma prosta PSF. Jednostką na osiach jest 0,1 mm – krok skanowania w kierunku osi pionowej  $x_s$ .

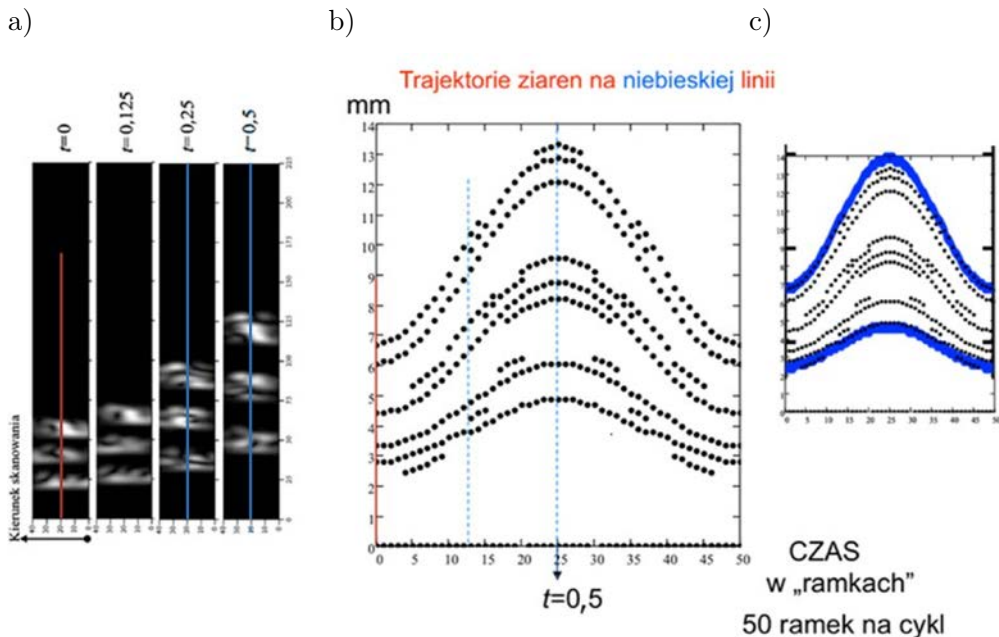
Zakres skanowania dobrano tak, by wiązka skanująca przecięła całą swoją efektywną szerokością wszystkie rozpraszacze w obszarze obrazowania. Rysunek 6.9 odpowiada wspomnianej sytuacji rzadkiego (jeden na warstwę  $\sim 0,25$  [ $1/\text{mm}^3$ ]) rozłożenia rozpraszaczy, a rysunek 6.10 jest sekwencją trzech obrazów, dokładnie odpowiadającej sekwencji trzech faz deformacji i rozkładom rozpraszaczy w nich zawartych, przedstawionych na rysunku 6.3. Należy zwrócić uwagę na fakt, że w czasie przemieszczania się rozpraszaczy wypadkowy obraz ziarna/plamek nie tylko przemieszcza się, ale również zmienia kształt i jasność.



Rys. 6.10. Przemieszczenia obrazu rozpraszaczy. Dystrybucja markerów – jak na rysunku 6.3. Rozłożenie markerów odpowiednio 12-16-12 ( $\sim 3-4$  [ $1/\text{mm}^3$ ]). Jednostki jak na rysunku 6.9.

Oba modele zostały zintegrowane (model deformacji ściany i ruchu markerów z modelem detekcji i obrazowania ultrasonograficznego), zwłaszcza w kontekście opisu deformacji ściany lewej komory serca z uwzględnieniem różnych (w tym losowych) dystrybucji rozkładu lokalnych zmian gęstości tkanki, odznaczającej się charakterystyczną ziarnistością. Do otrzymanych sygnałów modelowych

(tworzących obraz *speckles*) zastosowano algorytm wyznaczający pozycje markerów – rozpraszaczy. Na tej podstawie odtworzono obraz deformacji ściany modelu komory serca w wyodrębnionych warstwach (linie kropkowane na rys. 6.3) i porównano z założoną (rzeczywistą) deformacją ściany – rys. 6.11.

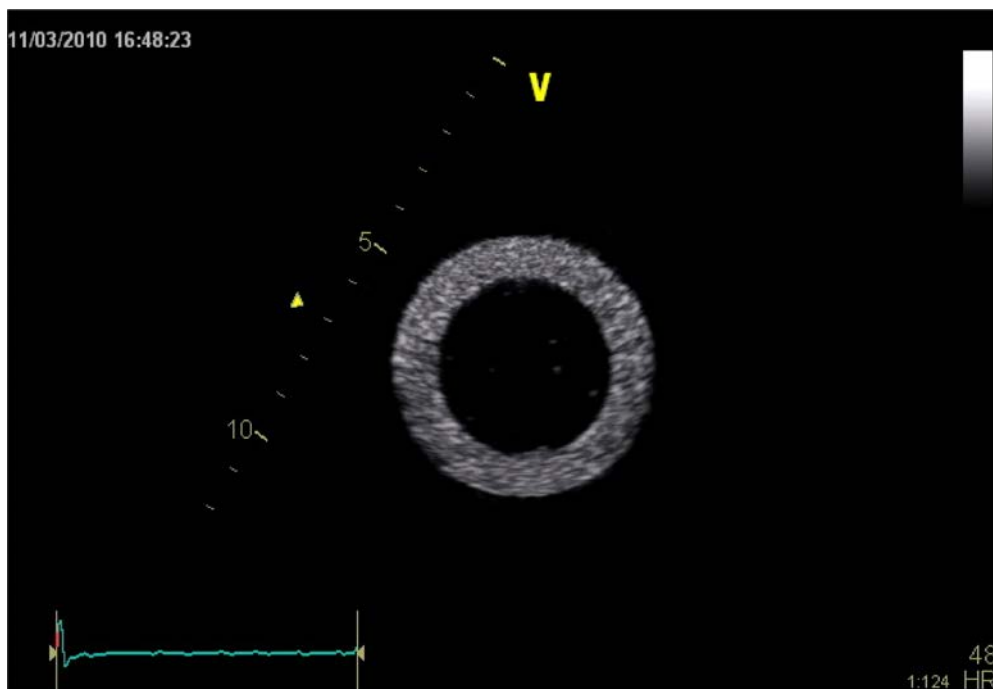


Rys. 6.11. Wynik modelowania: ruchu detekcji i śledzenia ruchu markerów akustycznych: a) obraz ziarna z czterech faz skurczu modelu komory (od rozkurczu  $t = 0$  do pełnego skurczu  $t = 0,5$ ); b) wykryte przemieszczenia na podstawie analizy obrazu ziarna – wzdłuż linii niebieskich na części a – pozycje rzeczywistych i pozornych MA (rozpraszaczy) w trzech warstwach w trakcie pełnego cyklu akcji serca (trajektorie MA wyznaczone na podstawie analizy ruchów rzeczywistych i interferencyjnych ziarna), c) to samo co na części b) z naniesionymi (grube linie niebieskie) rzeczywistymi pozycjami granic modelu komory.

## 6.2. Wzorzec lewej komory serca do analizy różnych stanów fizjologicznych i patologicznych w nowej technice 2D-TSMA

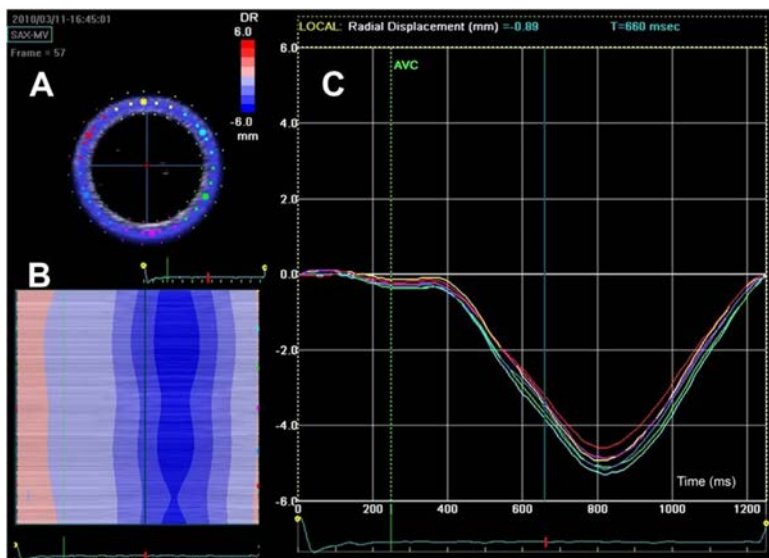
Badania przeprowadzono na hydraulicznym stanowisku pomiarowym, wykorzystując pompę sterowaną komputerowo do wtłaczania cieczy do wnętrza modelu lewej komory serca, wykonanego z gąbki poliuretanowej. Obraz wzorca lewej ko-

mory z gąbki poliuretanowej (WGP) w obrazowaniu dwuwymiarowym doskonale w echokardiografii dwuwymiarowej naśladował obraz LK w projekcji przymostkowej w osi krótkiej (rys. 6.12). Na rysunkach 6.13–6.15 przedstawiono obrazowanie wzorca lewej komory serca WGP przy zastosowaniu komercyjnie dostępnego algorytmu 2D-TMSA, aparacie Vivid 7 (General Electric, Horten, Norwegia). Na rysunkach 6.16, 6.17 pokazano obrazowanie wzorca lewej komory serca WGP przy zastosowaniu komercyjnie dostępnego algorytmu 2D-TMSA, na aparacie Artida 4D (Toshiba Medical Systems, Tokyo, Japonia). Na rysunku 6.18 przedstawiono obrazowanie wzorca lewej komory serca WGP przy zastosowaniu algorytmu VVI na komercyjnym aparacie Acuson X 300 (Siemens, USA).

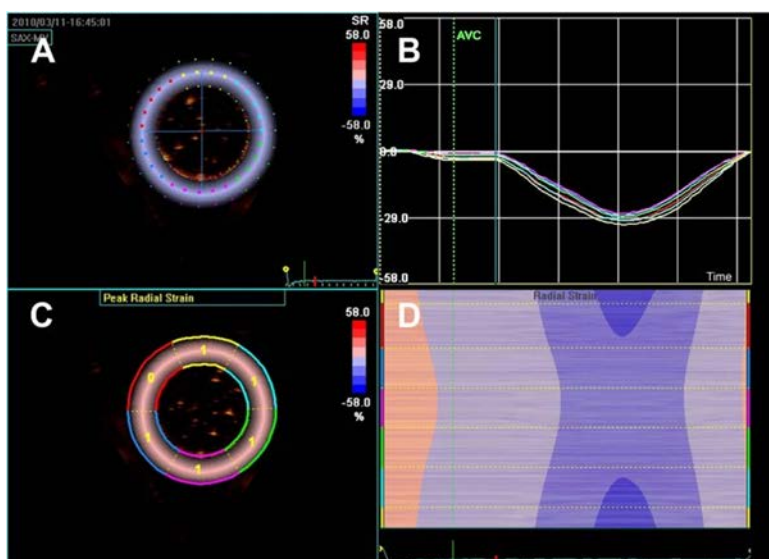


Rys. 6.12. Obrazowanie dwuwymiarowe wzorca lewej komory serca wykonanego z gąbki poliuretanowej o otwartych porach WGP w projekcji poprzecznej w momencie spoczynku. U podstawy widoczna linia symulacji EKG.

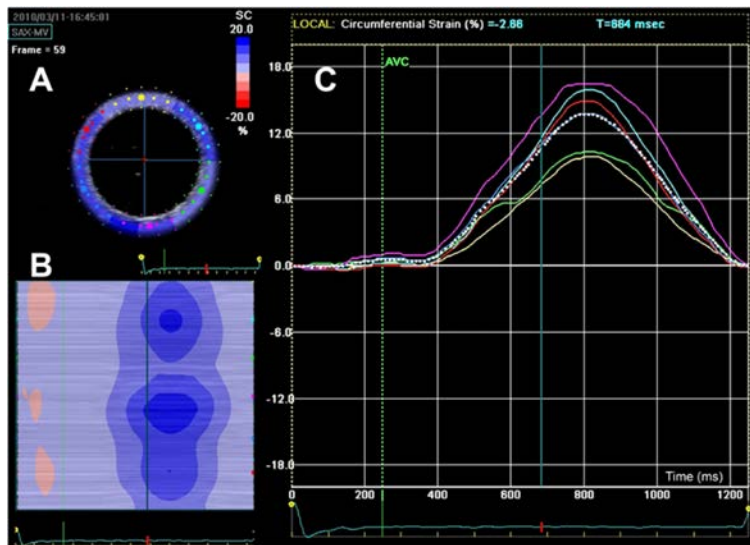
Na rysunku 6.19 przedstawiono obrazowanie odkształcenia wzorca WGP wykonanego z gąbki poliuretanowej w trakcie wpompowywania 30, 40, 50 ml wody z częstotliwością jednego cyklu na sekundę. Zastosowano algorytm echokardiografu Vivid 7 (General Electric, Horten, Norwegia).



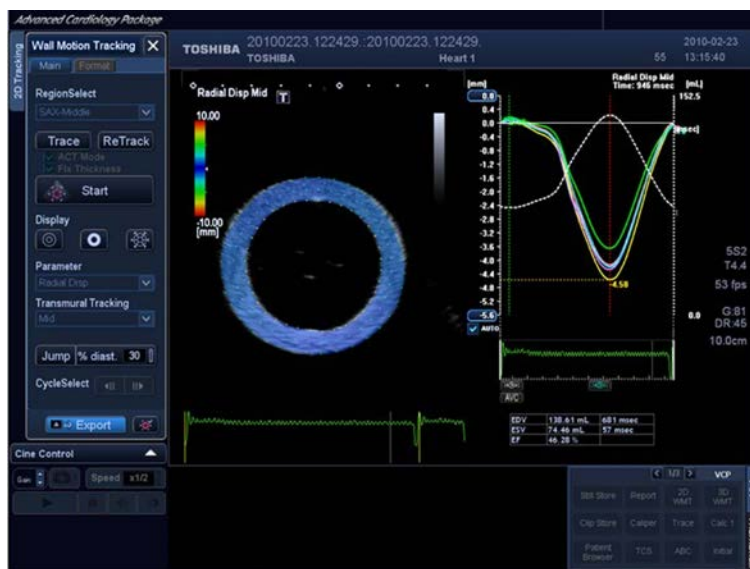Rys. 6.13. Wzorec lewej komory serca WGP. Krzywe przemieszczenia radialnego (*radial displacement*) w trakcie pełnego cyklu pracy fantomu. A – jakościowe przedstawienie odkształcenia radialnego w obrazowaniu dwuwymiarowym. B – jakościowe przedstawienie odkształcenia radialnego w prezentacji m-Mode. C – krzywe przemieszczenia radialnego w cyklu pracy serca, kolory linii odpowiadają poszczególnym segmentom jak na rys. 6.14C.



Rys. 6.14. Wzorec lewej komory serca WGP: A – faza automatycznej analizy przemieszczania się markerów akustycznych w cyklu pełnym pracy, B – krzywe odkształcenia radialnego (*radial strain*) dla poszczególnych segmentów, C – podział wzorca na 6 segmentów oznaczonych różnymi kolorami, D – odwzorowanie odkształcenia radialnego w obrazowaniu *color M-mode*.

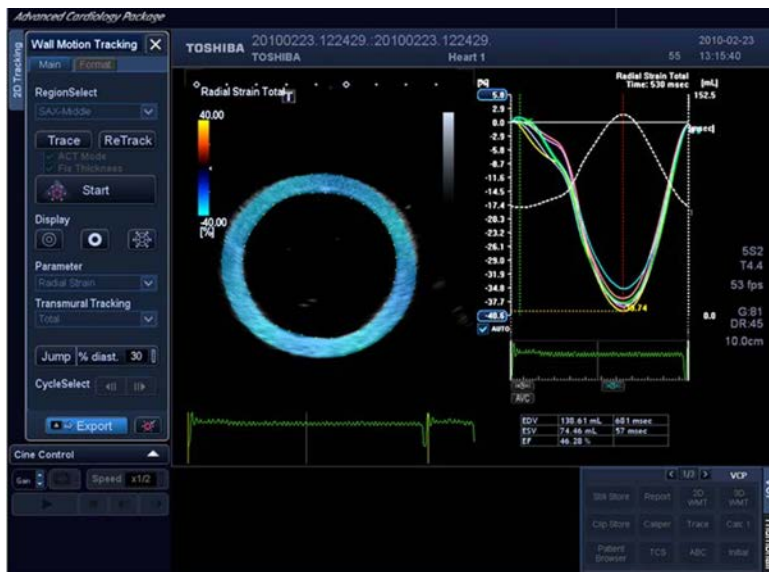


Rys. 6.15. Wzorec lewej komory serca WGP. Obrazowanie odkształcenia okrężnego (circumferential *strain*) w czasie pełnego cyklu pracy wzorca. A – jakościowe przedstawienie odkształcenia radialnego w obrazowaniu dwuwymiarowym, B – jakościowe przedstawienie odkształcenia radialnego w prezentacji M-mode, C – krzywe przemieszczenia okrężnego (ilościowa prezentacja) w cyklu pracy serca; kolory linii odpowiadają poszczególnym segmentom jak na rys. 6.14C.

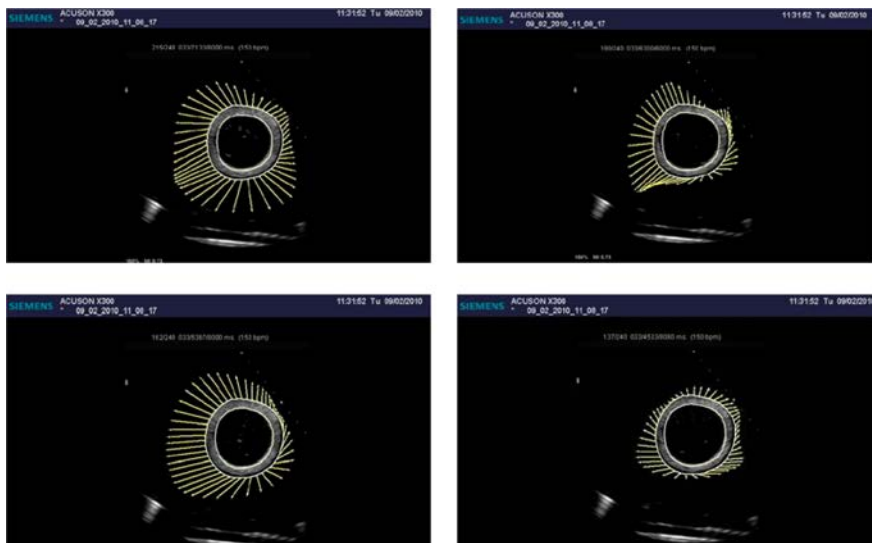


Rys. 6.16. Obraz echokardiograficzny wzorca lewej komory serca wykonanego z gąbki poliuretanowej o otwartych porach WGP. Część lewa – obrazowanie dwuwymiarowe ruchu w kierunku radialnym (*radial displacement*) ściany wzorca w projekcji poprzecznej. Część prawa – krzywe przemieszczenia radialnego w cyklu pracy serca; kolory linii odpowiadają poszczególnym segmentom.

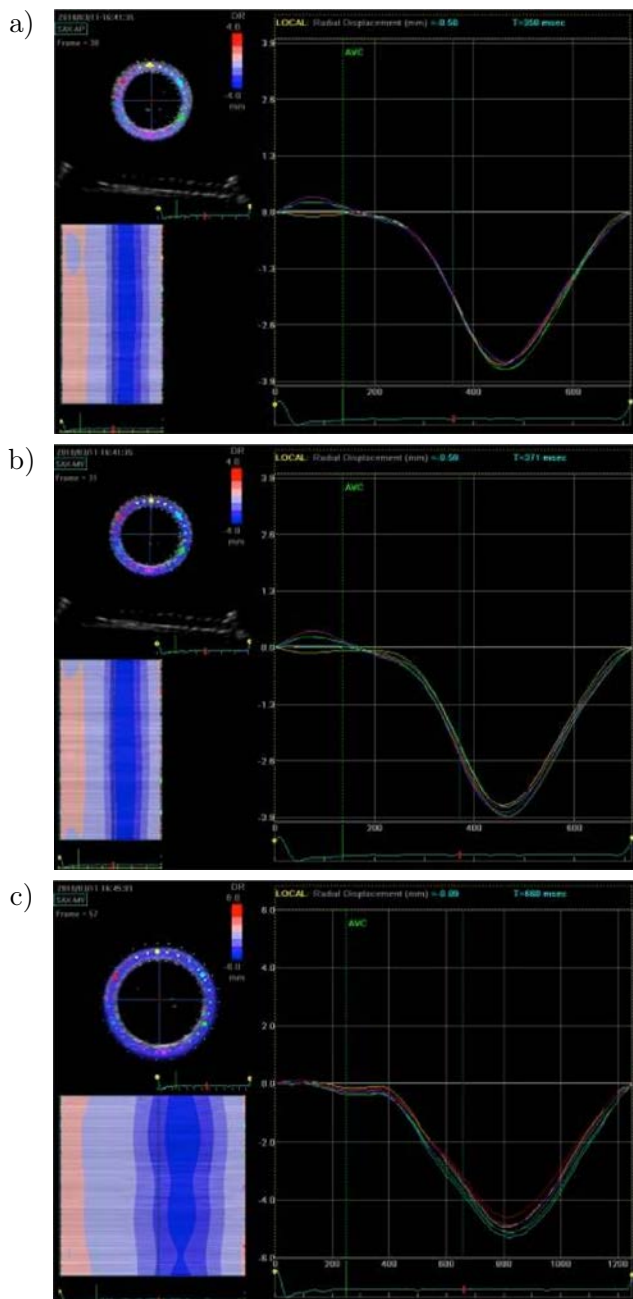




Rys. 6.17. Obraz echokardiograficzny wzorca lewej komory serca wykonanego z gąbki poliuretanowej o otwartych porach WGP. Obrazowanie dwuwymiarowe odkształcenia radialnego (*radial strain*) ściany wzorca LK w projekcji poprzecznej. Część lewa – obrazowanie dwuwymiarowe odkształcenia radialnego (*radial strain*) ściany wzorca w projekcji poprzecznej, w połowie cyklu. Część prawa – krzywe odkształcenia radialnego w cyklu pracy serca. Kolory linii opowiadają poszczególnym segmentom.

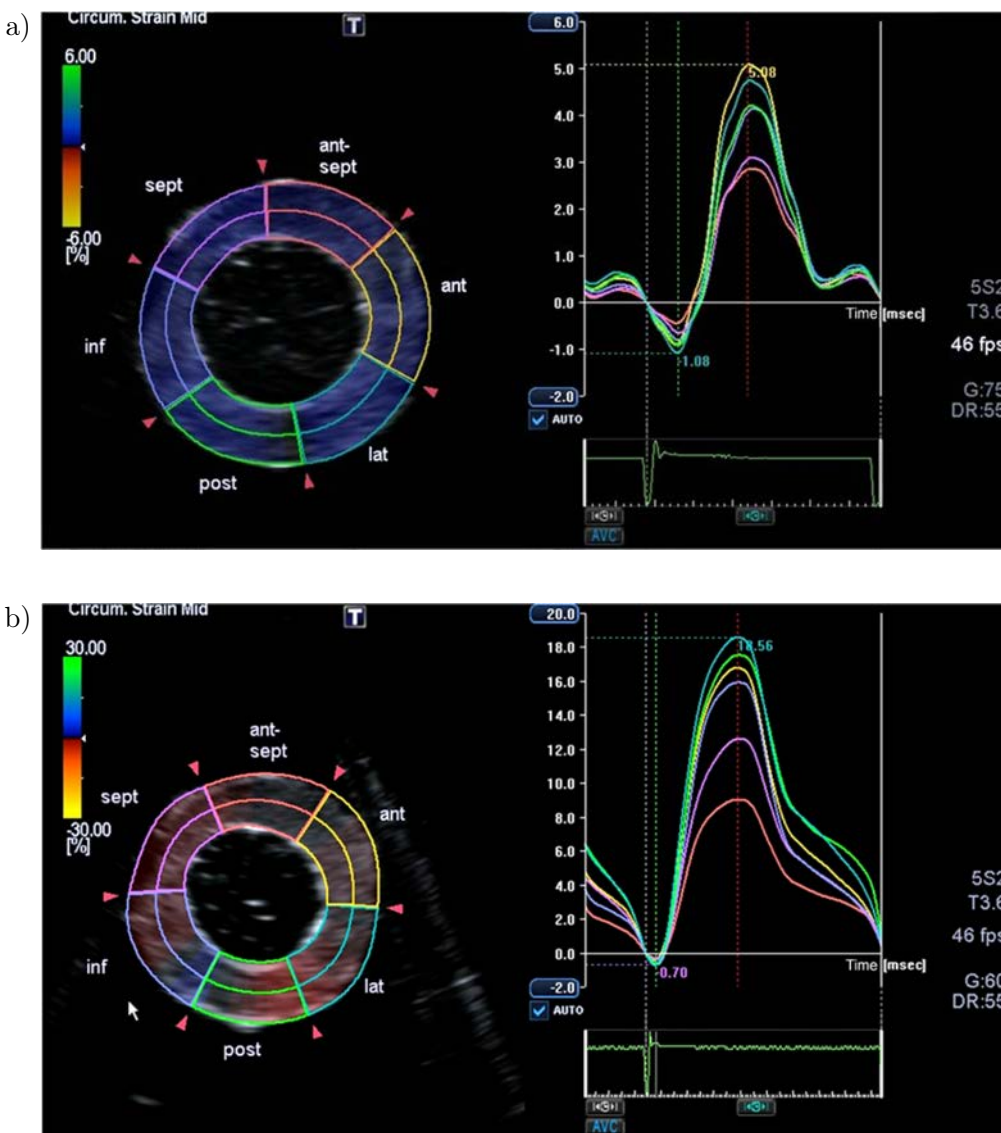


Rys. 6.18. Ultrasonograficzny wzorec lewej komory serca. Na zdjęciach widoczny wzorec lewej komory WGP w trakcie pracy w technice VVI. Wektory pokazują kierunek przemieszczenia markerów akustycznych w cyklu pracy wzorca.



Rys. 6.19. Wzorzec lewej komory serca WGP. Zadana różna objętość i częstotliwość pracy wzorca. Krzywe przemieszczenia radialnego dla pełnego cyklu pracy wzorca lewej komory serca przy różnych objętościach wpompowywanej wody: od najmniejszej (a), pośredniej (b), do największej (c).

W eksperymencie przeprowadzonym na wzorcu WZLK obrazowanie „zawału serca” w technice 2D-TMSA dla małej i dużej ilości wypompowywanej wody przedstawiono na rysunku 6.20. Wartości odkształcenia wzorca WZLK dla objętości



Rys. 6.20. Obraz echokardiograficzny wzorca lewej komory serca z „zawałem” WZLK. Obrazowanie dwuwymiarowe odkształceń okrężnych (*Circumferential strain*) ściany fantomu w projekcji poprzecznej: a) przy małym obciążeniu, b) przy dużym obciążeniu. Kolory krzywych odpowiadają kolorom segmentów ściany.

podawanej wody w jednym rzucie w objętości 12, 24, 36 ml z częstotliwością 40, 60, 100, 120 cykli na minutę dla każdej próbki uzyskane były we wszystkich pomiarach automatycznie w 100%. Uzyskane wartości odkształcenia wzorca lewej komory (*strain* i *strain rate*) dla kątów 90° i 65° przedstawiono na rysunkach 6.21–6.24. Zgodność statystyczną dla mierzonych wartości odkształcenia dla różnych kątów padania wiązki ultradźwiękowej przedstawiono w tabeli 6.1.

Tabela 6.1. Wyniki analizy statystycznej badania różnic pomiędzy seriami pomiarów parametrów związanych z elastycznością ściany wzorca lewej komory serca.

SV = 8 ml

	Rad. Str.	Rad. Str. Rate	Circ. Str.	Circ. Str. Rate
HR 40	$p < 0,0744577$	$p < 0,246004$	$p < 0,130533$	$p < 0,778095$
HR 60	$p < 0,343446$	$p < 0,418924$	$p < 0,185079$	$p < 0,661197$
HR 80	$p < 0,062309$	$p < 0,836965$	$p < 0,062309$	$p < 0,505571$
HR 100	$p < 0,447133$	$p < 0,765359$	$p < 0,209209$	$p < 0,718553$
HR 120	$p < 0,195792$	$p < 0,994102$	$p < 0,464273$	$p < 0,882466$

SV = 16 ml

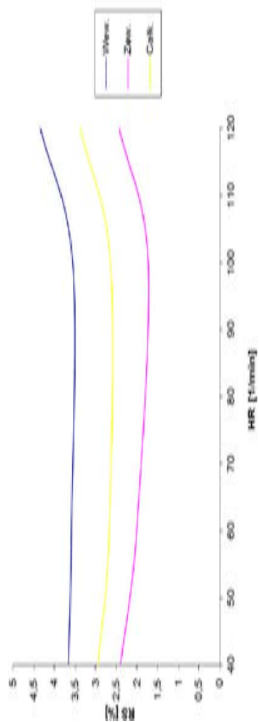
	Rad. Str.	Rad. Str. Rate	Circ. Str.	Circ. Str. Rate
HR 40	$p < 0,112326$	$p < 0,265750$	$p < 0,084502$	$p < 0,998859$
HR 60	$p < 0,837809$	$p < 0,926816$	$p < 0,941424$	$p < 0,958141$
HR 80	$p < 0,399070$	$p < 0,719519$	$p < 0,110088$	$p < 0,505571$
HR 100	$p < 0,205153$	$p < 0,573357$	$p < 0,592679$	$p < 0,756779$
HR 120	$p < 0,203566$	$p < 0,859184$	$p < 0,411911$	$p < 0,941072$

SV = 24 ml

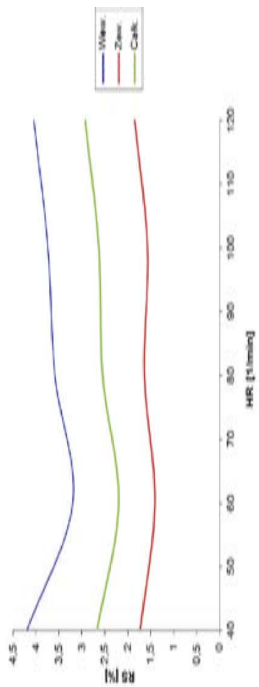
	Rad. Str.	Rad. Str. Rate	Circ. Str.	Circ. Str. Rate
HR 40	$p < 0,865958$	$p < 0,623673$	$p < 0,317360$	$p < 0,519763$
HR 60	$p < 0,0905162$	$p < 0,592402$	$p < 0,689970$	$p < 0,758809$
HR 80	$p < 0,104802$	$p < 0,737706$	$p < 0,135466$	$p < 0,588736$
HR 100	$p < 0,870280$	$p < 0,693448$	$p < 0,433787$	$p < 0,946125$
HR 120	$p < 0,363871$	$p < 0,859184$	$p < 0,267504$	$p < 0,976411$

SV oznacza objętość wyrzutową z pompy do wzorca LK serca, a HR – puls.

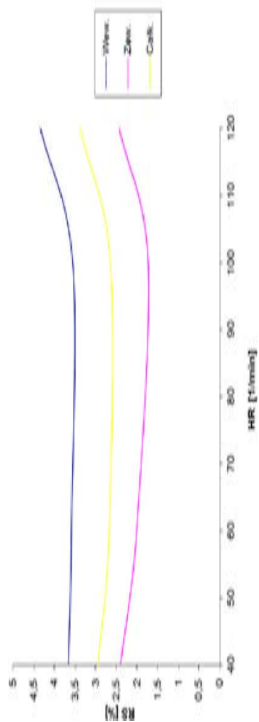
Kąt padania wiązki ultradźwiękowej 90°



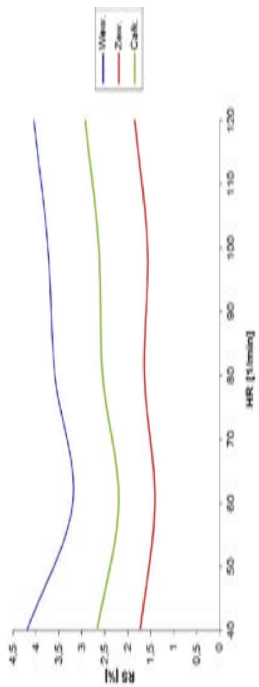
Kąt padania wiązki ultradźwiękowej 65°

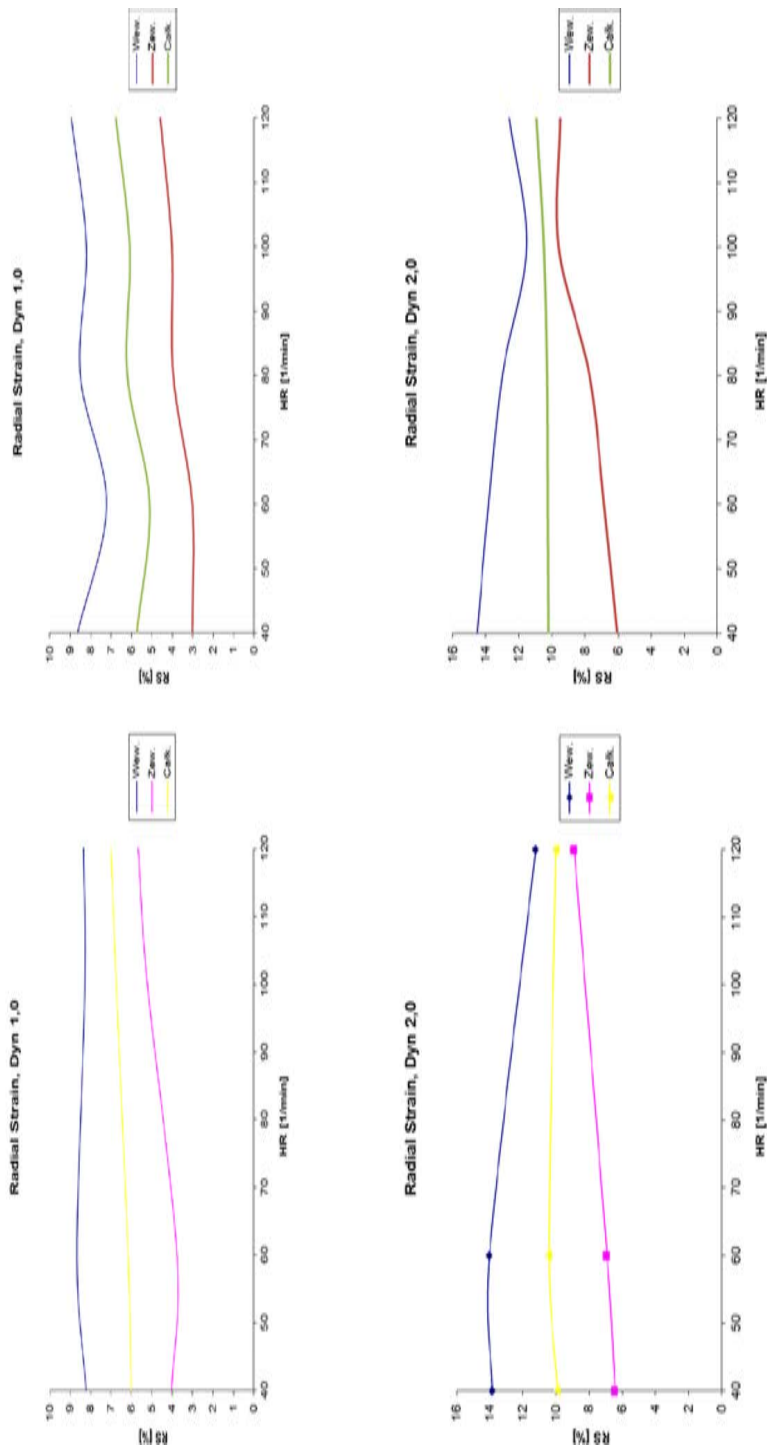


Kąt padania wiązki ultradźwiękowej 90°



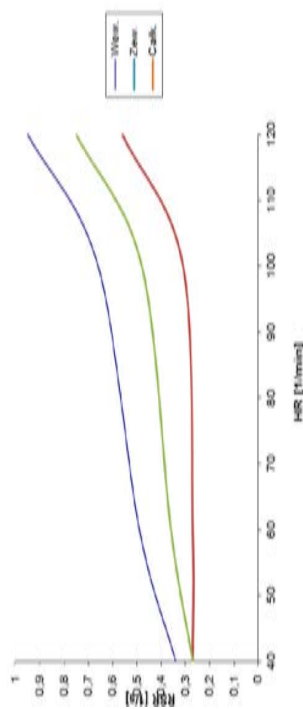
Kąt padania wiązki ultradźwiękowej 65°



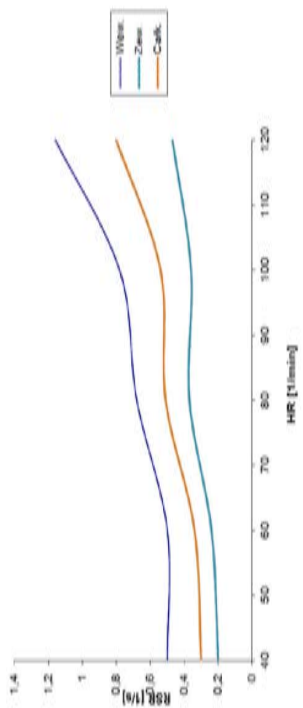


Rys. 6.21. Porównanie wartości odkształcenia radialnego (*strain*) dla wzorca WZLK przy różnym obciążeniu, dla kąta padania wiązki ultradźwiękowej 90° i 65°.

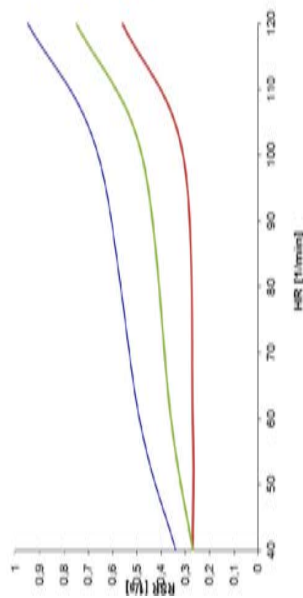
Kąt padania wiązki ultradźwiękowej 90°



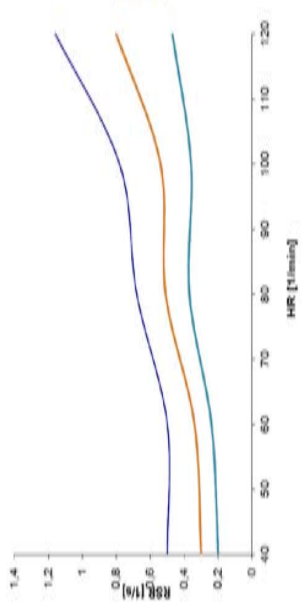
Kąt padania wiązki ultradźwiękowej 65°

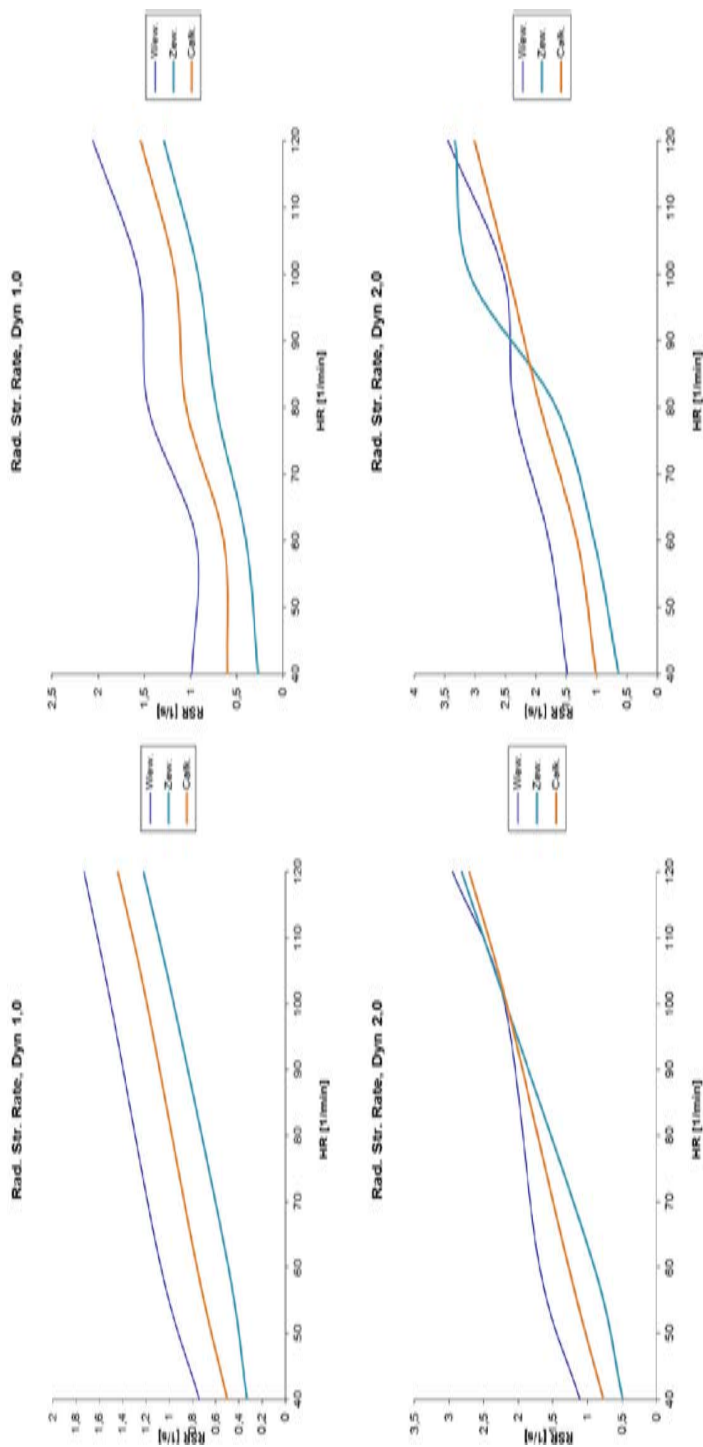


Kąt padania wiązki ultradźwiękowej 90°



Kąt padania wiązki ultradźwiękowej 65°

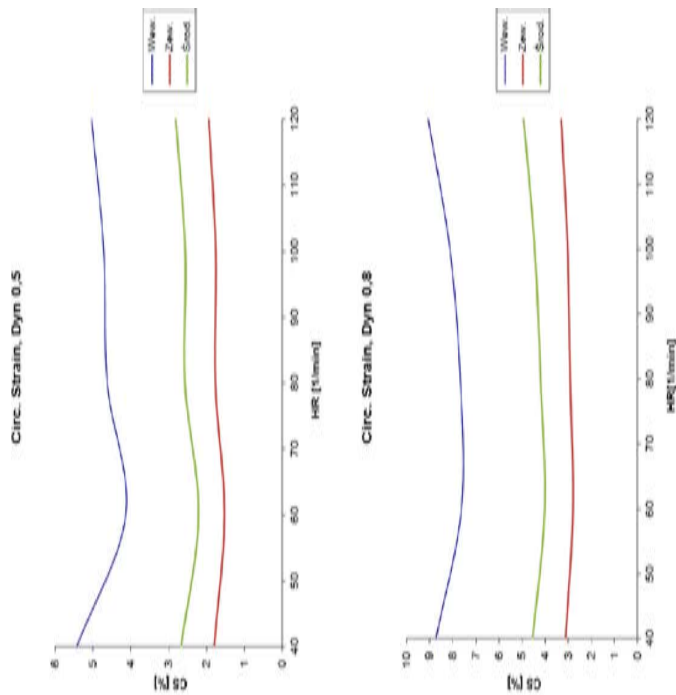




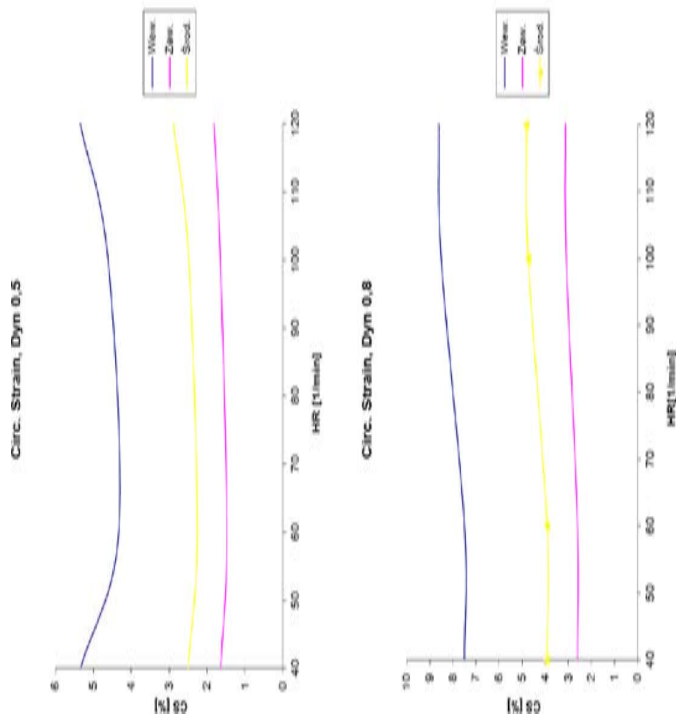
Rys. 6.22. Porównanie wartości prędkości odkształcenia radialnego (*strain rate*) dla wzorca WZLIK przy różnym obciążeniu, dla kąta padania wiązki ultradźwiękowej 90° i 65°.

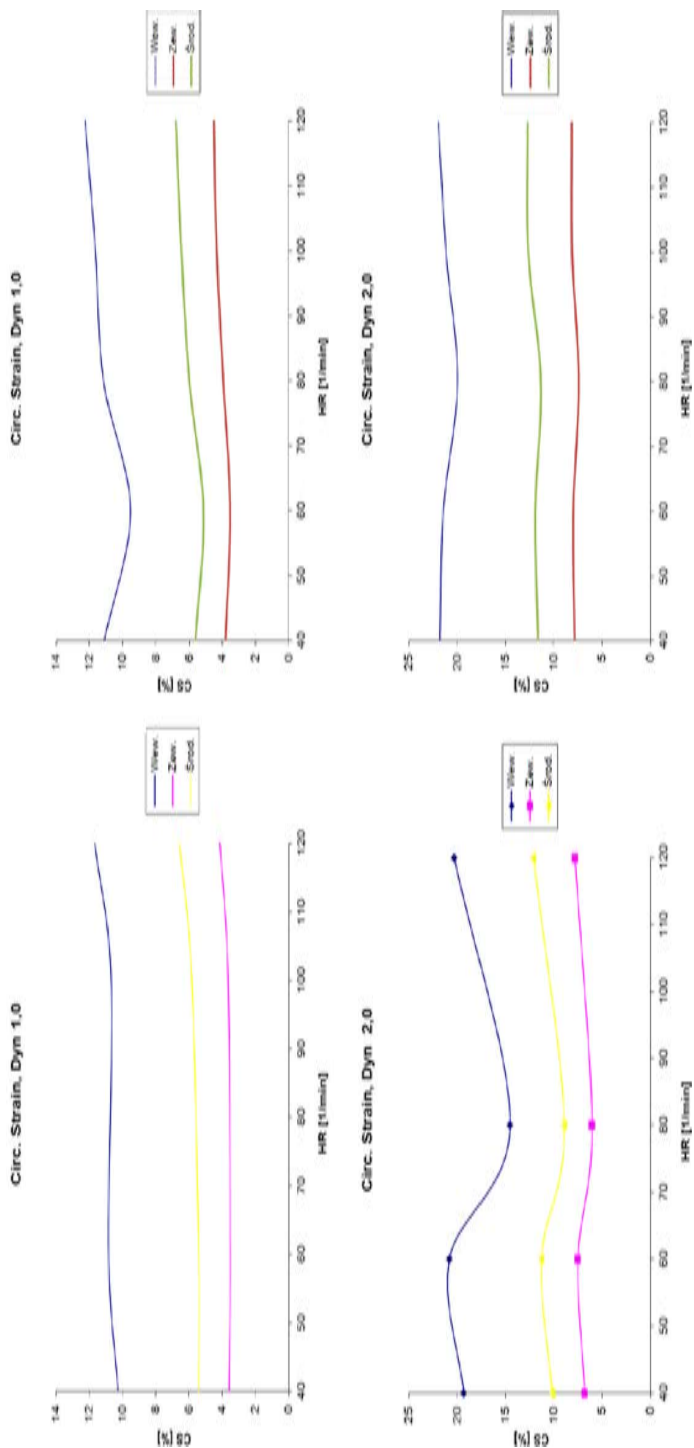


Kąt padania wiązki ultradźwiękowej 65°



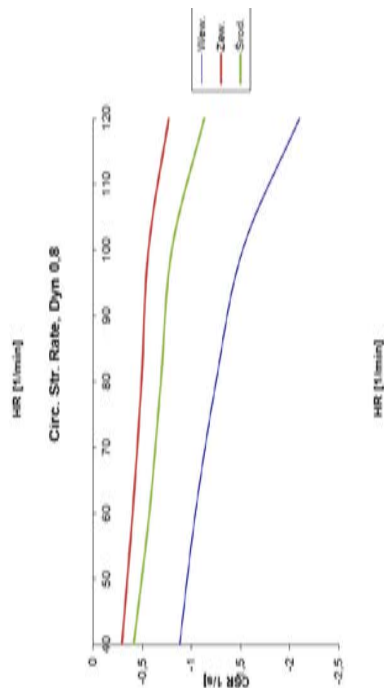
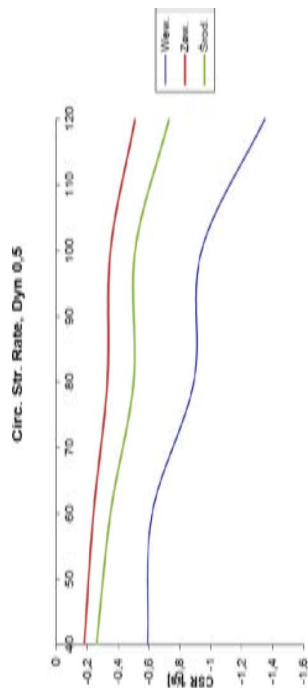
Kąt padania wiązki ultradźwiękowej 90°



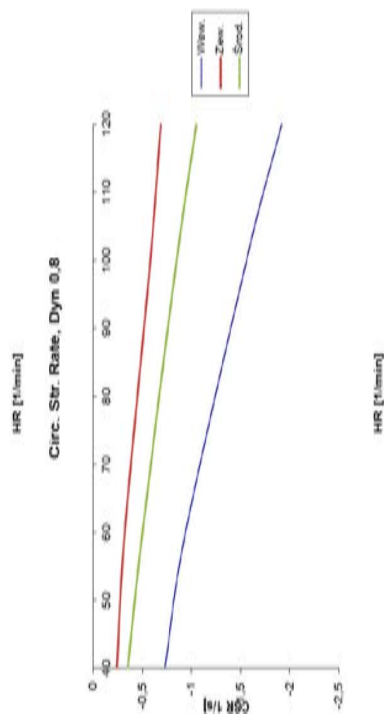
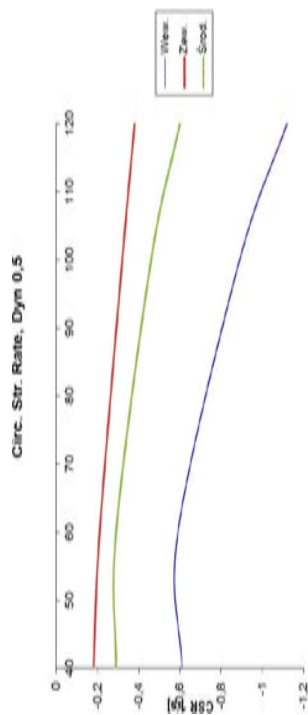


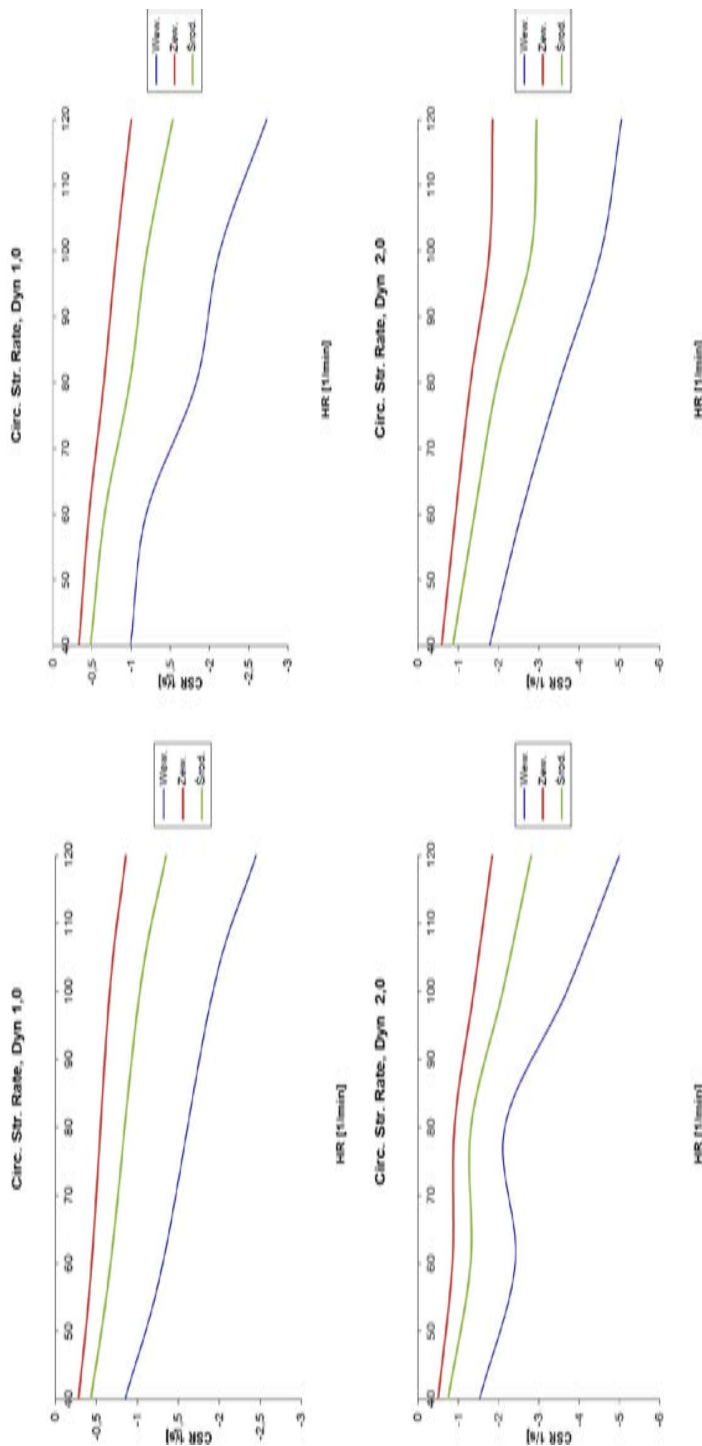
Rys. 6.23. Porównanie wartości odkształcenia okrężnego (*strain*) dla wzorca WZLK przy różnym obciążeniu, dla kąta padania wiązki ultradźwiękowej 90° i 65°.

Kąt padania wiązki ultradźwiękowej 65°

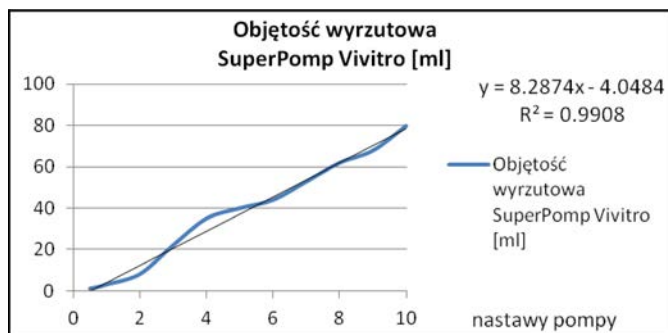


Kąt padania wiązki ultradźwiękowej 90°





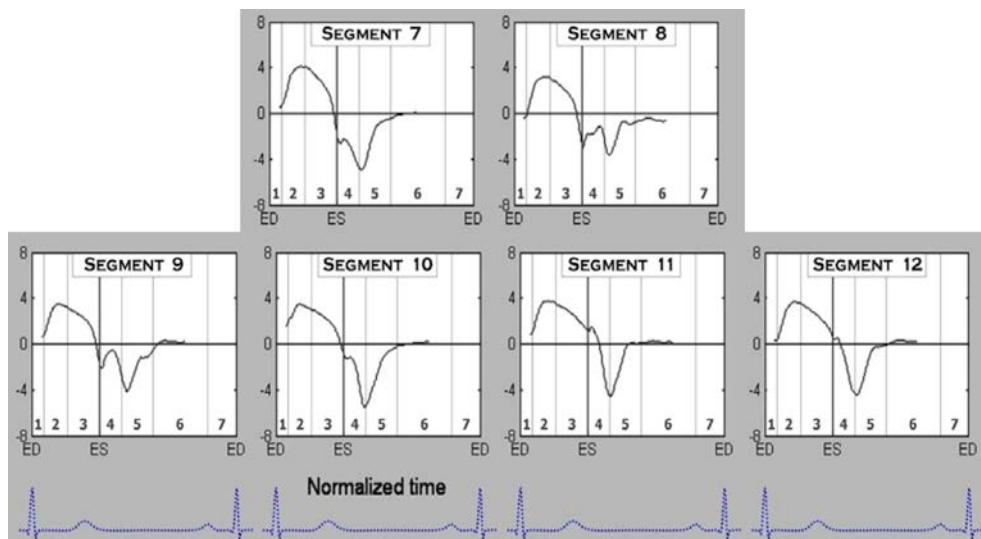
Rys. 6.24. Porównanie wartości prędkości odkształcenia okrężnego (*strain rate*) dla wzorca WZLIK przy różnym obciążeniu, dla kąta padania wiązki ultradźwiękowej  $90^\circ$  i  $65^\circ$ .



Rys. 6.25. Wykres przedstawiający liniową zależność objętości wypompowanej przez pompę wody od jej dynamiki.

### 6.3. Porównanie prędkości ruchu środkowych segmentów lewej komory w technice 2D-TSMA i MRI u osób uprawiających wioślarstwo

W badaniu echokardiograficznym autora uwidoczniło się wszystkie 84 badane segmenty, z tego automatycznej analizie 2D-TSMA poddano 92% segmentów. Pozostałe 8% segmentów wymagało korekcji ręcznej. W badaniu MRI 96% seg-



Rys. 6.26. Zmienność prędkości radialnej środkowych segmentów (7-12) lewej komory w czasie różnych faz cyklu pracy serca w badaniu MRI. Na osi rzędnych prędkość w cm/s, na osi odciętych poszczególne okresy skurczu: 1 – skurcz izowolumetryczny, 2 – szybki wyrzut, 3 – wyrzut zredukowany, 4 – izowolumetryczna relaksacja, 5 – szybkie napełnianie, 6 – zredukowane napełnianie, 7 – skurcz przedsionków, ED – koniec rozkurczu, ES – koniec skurczu.

mentów analizowano automatycznie, a 4% wymagało korekcji ręcznej. Wyniki prezentowane za pomocą diagramów Blanda-Altmana wskazują na zadowalający poziom zgodności dla obu technik analizy segmentarnej i dla całego analizowanego regionu. Współczynnik korelacji bliski  $r = 0,9$  uwidoczniał dużą zgodność uzyskiwanych wyników za pomocą obu testowanych metod (rys. 6.27–6.33). Prędkości uzyskiwane za pomocą 2D-TMSA charakteryzowały się wyższą wartością w porównaniu do MRI (rys. 6.26) dla segmentów ściany dolnej, dolno-bocznej i dolno-przegrodowego, a niższą dla segmentu przedniego (tabele 6.2, 6.3).

Tabela 6.2. Porównanie (wartości liniowej regresji prędkości radialnych łącznie dla środkowych (7-12) segmentów lewej komory, uzyskanych za pomocą algorytmu śledzenia markerów akustycznych 2D-TMSA i rezonansu magnetycznego.

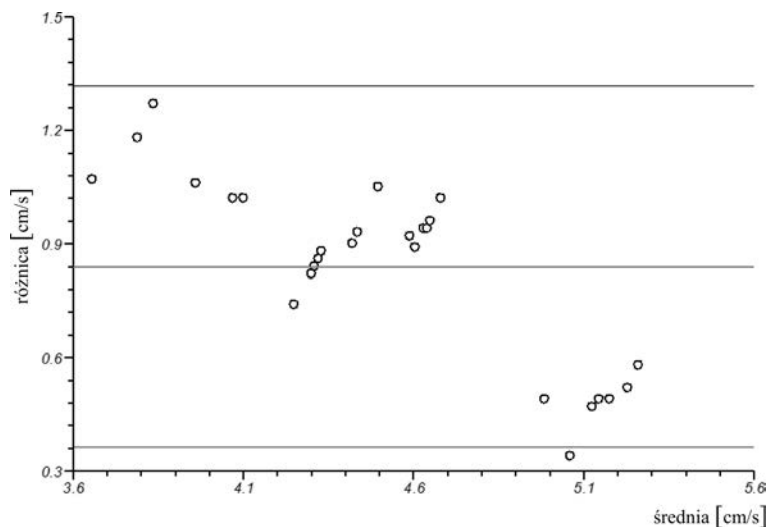
Środkowe segmenty LK	Współczynnik zmienności (2D-TMSA vs MRI)
Segment 7 (przedni)	$13,59 \pm 0,95$
Segment 8 (przednio-przegrodowy)	$8,59 \pm 0,96$
Segment 9 (dolno-przegrodowy)	$17,08 \pm 2,02$
Segment 10 (dolny)	$8,83 \pm 0,82$
Segment 11 (dolno-boczny)	$11,72 \pm 1,57$
Segment 12 (przednio-boczny)	$10,92 \pm 1,25$

Tabela 6.3. Maksymalna skurczowa wartość radialnej prędkości dla środkowych segmentów LK otrzymana w badaniu echokardiograficznym 2D-TMSA i MRI.

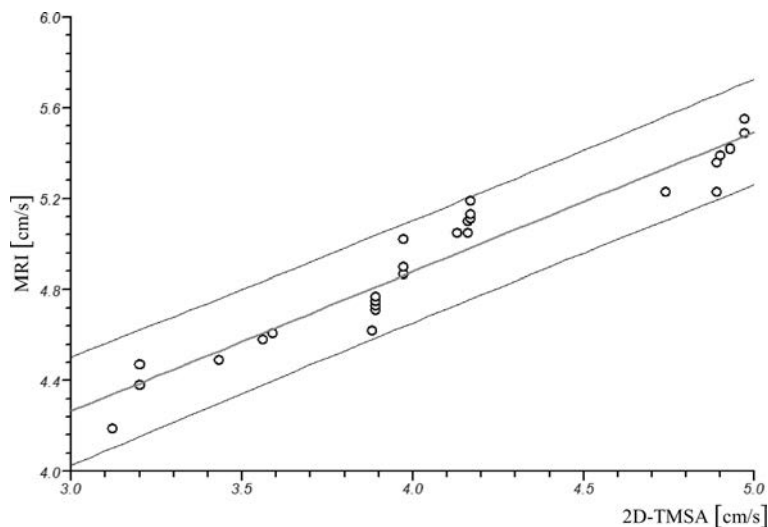
Segment badany	Badanie MRI	Badanie echokardiograficzne	<i>p</i>
	średnia $\pm$ SD [cm/s]	średnia $\pm$ SD [cm/s]	
Segment 7 (przedni)	$4,94 \pm 0,36$	$4,10 \pm 0,57$	$< 0,0001$
Segment 8 (przednio-przegrodowy)	$3,48 \pm 0,23$	$3,61 \pm 0,72$	0,1895
Segment 9 (dolno-przegrodowy)	$3,99 \pm 0,25$	$5,00 \pm 1,28$	$< 0,0001$
Segment 10 (dolny)	$4,58 \pm 0,46$	$5,22 \pm 0,78$	0,0005
Segment 11 (dolno-boczny)	$4,07 \pm 0,31$	$4,88 \pm 0,93$	$< 0,0001$
Segment 12 (przednio-boczny)	$4,02 \pm 0,26$	$3,82 \pm 0,89$	0,1261

## Segment 7

Zgodność porównywanych metod (przedział ufności 95%).



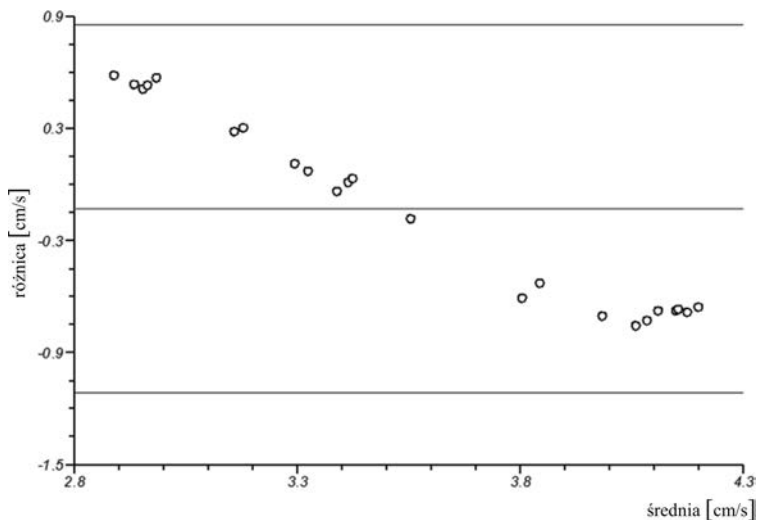
Rys. 6.27. a) Wykres Blanda-Altmana przedstawiający porównanie wartości prędkości radialnych dla 7 segmentu lewej komory, uzyskanych za pomocą algorytmu śledzenia markerów akustycznych 2D-TMSA i rezonansu magnetycznego.



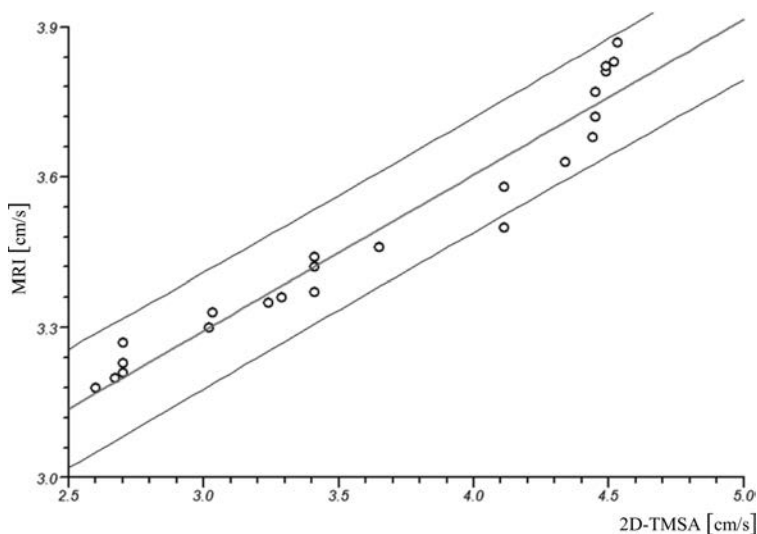
Rys. 6.27. b) Liniowa regresja pomiędzy maksymalną prędkością skurczową segmentu 7 ściany lewej komory serca, wyznaczaną za pomocą techniki MRI, a prędkością wyznaczoną metodą 2D-TMSA ( $y = 0,6389x + 2,3256$  ze współczynnikiem korelacji  $r = 0,957583$ , ( $r^2 = 0,916964$ ) i z przedziałem ufności 95%).

## Segment 8

Zgodność porównywanych metod (przedział ufności 95%).



Rys. 6.28. a) Wykres Blanda-Altmana przedstawiający porównanie wartości prędkości radialnych dla 8 segmentu lewej komory, uzyskanych za pomocą algorytmu śledzenia markerów akustycznych 2D-TMSA i rezonansu magnetycznego.

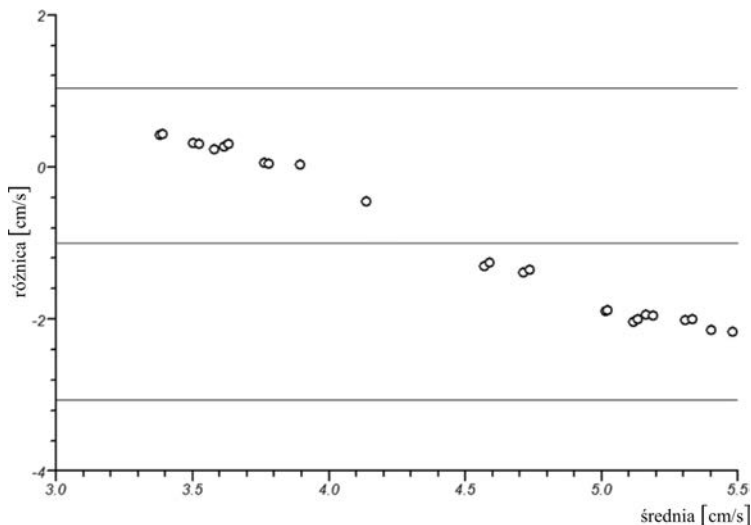


Rys. 6.28. b) Liniowa regresja pomiędzy maksymalną prędkością skurczową segmentu 8 ściany lewej komory serca, wyznaczaną za pomocą techniki MRI, a prędkością wyznaczoną metodą 2D-TMSA ( $y = 0,3198x + 2,3236$  ze współczynnikiem korelacji  $r = 0,973059$ , ( $r^2 = 0,946844$ ) i z przedziałem ufności 95%).

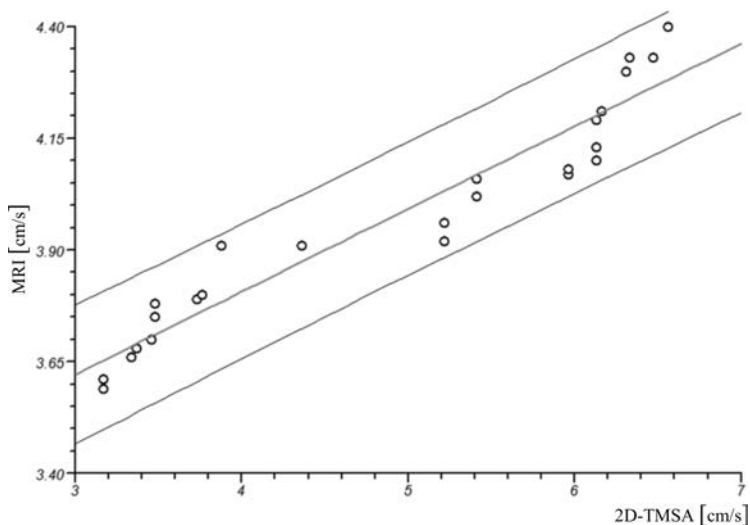


## Segment 9

Zgodność porównywanych metod (przedział ufności 95%).



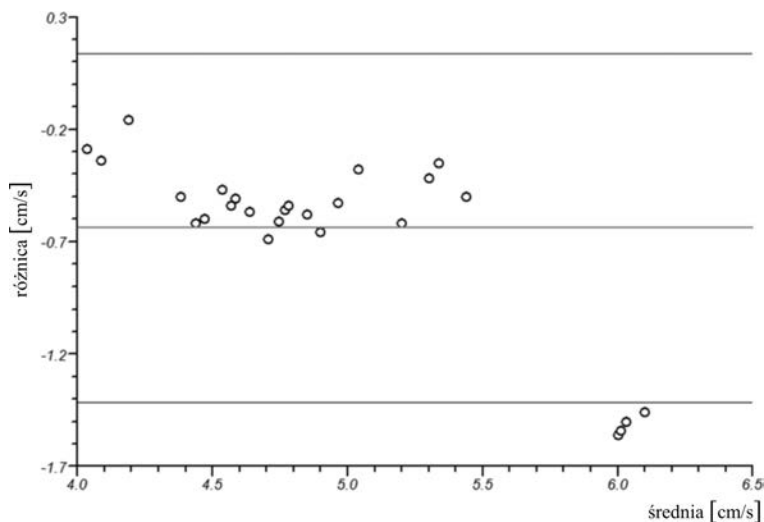
Rys. 6.29. a) Wykres Blanda-Altmana przedstawiający porównanie wartości prędkości radialnych dla 9 segmentu lewej komory, uzyskanych za pomocą algorytmu śledzenia markerów akustycznych 2D-TMSA i rezonansu magnetycznego.



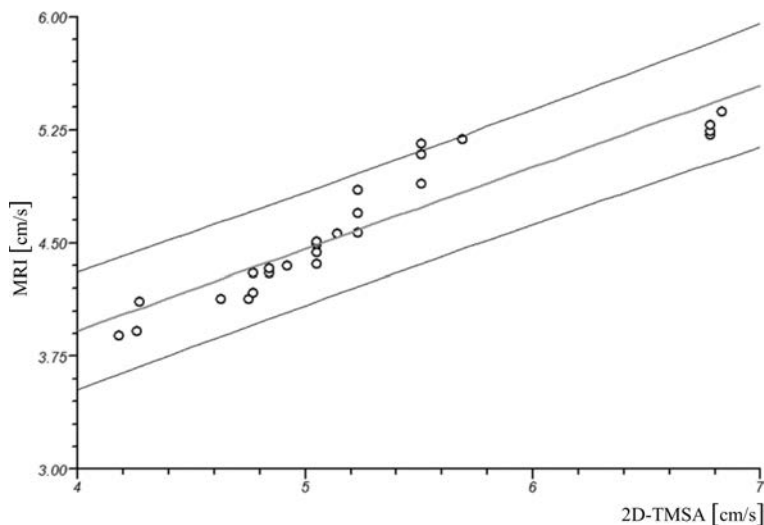
Rys. 6.29. b) Liniowa regresja pomiędzy maksymalną prędkością skurczową segmentu 9 ściany lewej komory serca, wyznaczaną za pomocą techniki MRI, a prędkością wyznaczoną metodą 2D-TMSA ( $y = 0,1737x + 3,1189$  ze współczynnikiem korelacji  $r = 0,959281$ , ( $r^2 = 0,92022$ ) i z przedziałem ufności 95%).

## Segment 10

Zgodność porównywanych metod (przedział ufności 95%).



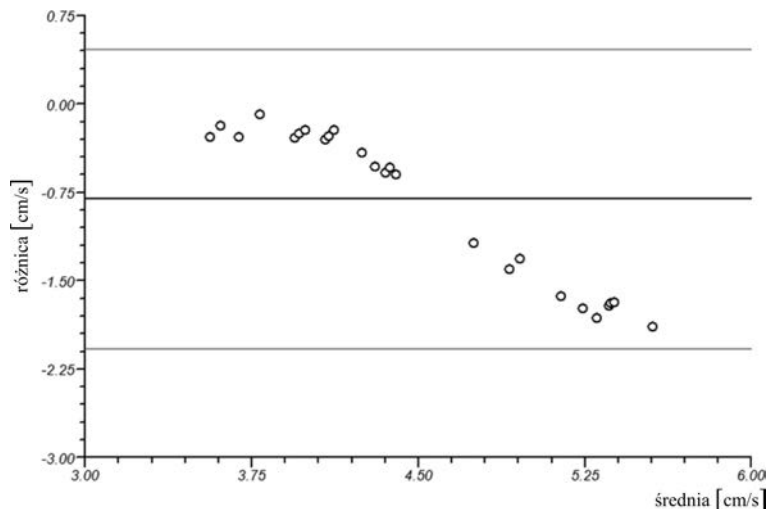
Rys. 6.30. a) Wykres Blanda-Altmana przedstawiający porównanie wartości prędkości radialnych dla 10 segmentu lewej komory, uzyskanych za pomocą algorytmu śledzenia markerów akustycznych 2D-TMSA i rezonansu magnetycznego.



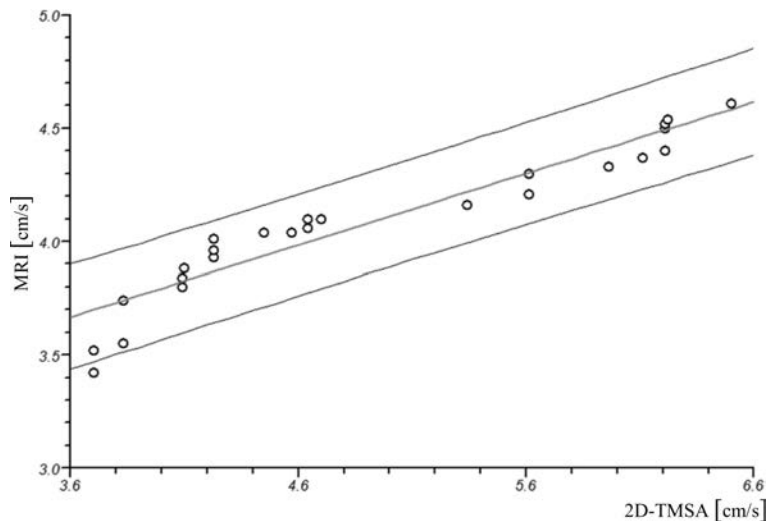
Rys. 6.30. b) Liniowa regresja pomiędzy maksymalną prędkością skurczową segmentu 10 ściany lewej komory serca, wyznaczaną za pomocą techniki MRI, a prędkością wyznaczoną metodą 2D-TMSA ( $y = 0,55x + 1,7$  ze współczynnikiem korelacji  $r = 0,923239$ , ( $r^2 = 0,85237$ ) i z przedziałem ufności 95%).

## Segment 11

Zgodność porównywanych metod (przedział ufności 95%).



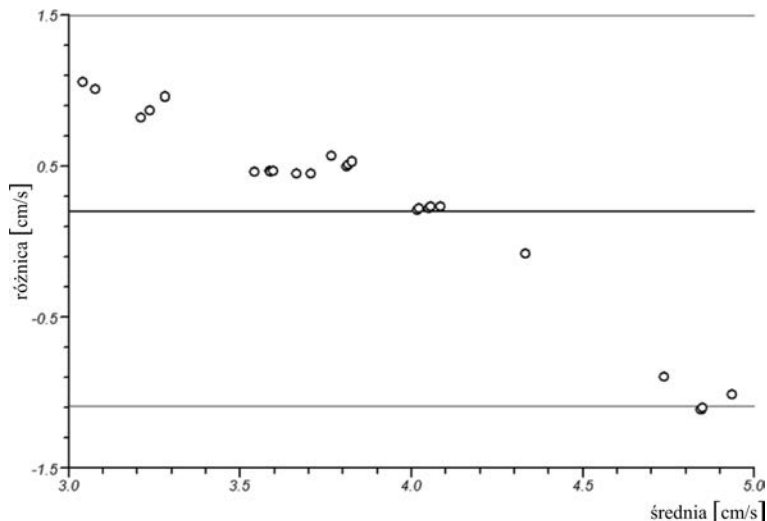
Rys. 6.31. a) Wykres Blanda-Altmana przedstawiający porównanie wartości prędkości radialnych dla 11 segmentu lewej komory, uzyskanych za pomocą algorytmu śledzenia markerów akustycznych 2D-TMSA i rezonansu magnetycznego.



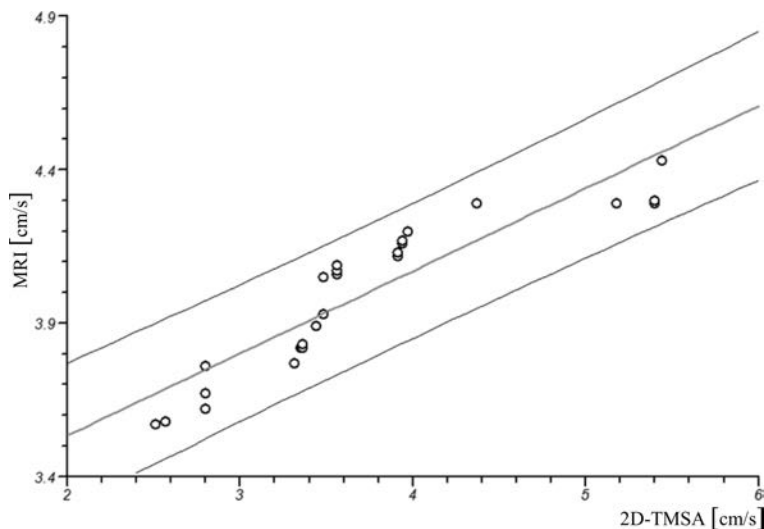
Rys. 6.31. b) Liniowa regresja pomiędzy maksymalną prędkością skurczową segmentu 11 ściany lewej komory serca, wyznaczaną za pomocą techniki MRI, a prędkością wyznaczoną metodą 2D-TMSA ( $y = 0,31x + 2,554$  ze współczynnikiem korelacji  $r = 0,942733$ , ( $r^2 = 0,888745$ ) i z przedziałem ufności 95%).

## Segment 12

Zgodność porównywanych metod (przedział ufności 95%).



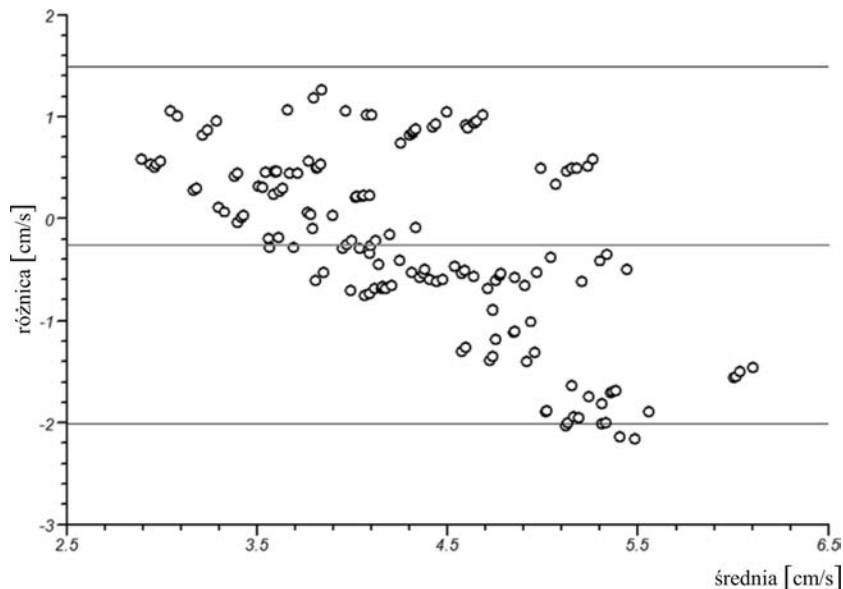
Rys. 6.32. a) Wykres Blanda-Altmana przedstawiający porównanie wartości prędkości radialnych dla 12 segmentu lewej komory, uzyskanych za pomocą algorytmu śledzenia markerów akustycznych 2D-TMSA i rezonansu magnetycznego.



Rys. 6.32. b) Liniowa regresja pomiędzy maksymalną prędkością skurczową segmentu 12 ściany lewej komory serca, wyznaczaną za pomocą techniki MRI, a prędkością wyznaczoną metodą 2D-TMSA ( $y = 0,265x + 3,01$  ze współczynnikiem korelacji  $r = 0,918614$ , ( $r^2 = 0,843851$ ) i z przedziałem ufności 95%).

### Segmenty 7–12 (razem)

Zgodność porównywanych metod (przedział ufności 95%).



Rys. 6.33. Wykres Blanda-Altmana przedstawiający porównanie wartości prędkości radialnych łącznie dla środkowych (7-12) segmentów lewej komory, uzyskanych za pomocą algorytmu śledzenia markerów akustycznych 2D-TMSA i rezonansu magnetycznego.

### 6.4. Parametry odkształcenia lewej komory serca wyznaczone metodą 3D-TSMA u osób uprawiających sport

Średnia częstość akcji serca wynosiła  $70,2 \pm 10,1$  uderzeń na minutę, średnie ciśnienie tętnicze  $122,4 \pm 12,1$  mmHg, średnia wartość frakcji wyrzutowej w badanej grupie wynosiła  $65,1 \pm 6,9\%$ . Średni czas badania 3D-TMSA wynosił  $4,1 \pm 1,2$  min. Spośród analizowanych segmentów 83% segmentów koniuszkowych, 87,3% środkowych i 87,5% podstawnych było poddane pełnej, prawidłowej analizie automatycznej (tabela 6.4). W badaniu wykazano, że tylko 77% segmentów ściany przedniej i 82% segmenty ściany bocznej były w sposób zadowalający poddane automatycznej analizie przez zastosowany algorytm automatyczny 3D-TMSA (tabela 6.5). Maksymalne wartości odkształcenia *strain* dla poszczególnych ścian i segmentów przedstawiono w tabeli 6.6. Maksymalne odkształcenie

3D oraz odkształcenie radialne ulegały redukcji od podstawy serca do koniuszka, co dawało gradient różnicy znamiennej dla  $p < 0,001$  pomiędzy segmentami podstawnymi i koniuszkowymi. Maksymalne wartości odkształcenia *strain* dla ruchu podłużnego i okrężnego znaleziono dla segmentów środkowych LK. Nie obserwowano różnicy maksymalnego odkształcenia *strain* dla ruchu podłużnego

Tabela 6.4. Segmenty analizowane automatycznie za pomocą metody 3D-TMSA.

Segmenty lewej komory	Segmenty analizowane automatycznie (%)
Segmenty podstawne	221/252 (87,5%)
Segmenty środkowe	220/252 (87,3%)
Segmenty koniuszkowe	139/168 (83%)

Tabela 6.5. Poszczególne ściany lewej komory analizowane automatycznie za pomocą metody 3D-TMSA.

Ściany LK	Ściany analizowane metodą 3D-TMSA (%)
Ściana przednia	97/126 (77%)
Przednio-przegrodowa	81/84 (96%)
Przegroda	117/126 (93%)
Ściana dolna	110/126 (87%)
Ściana tylna	72/84 (86%)
Ściana boczna	103/126 (82%)

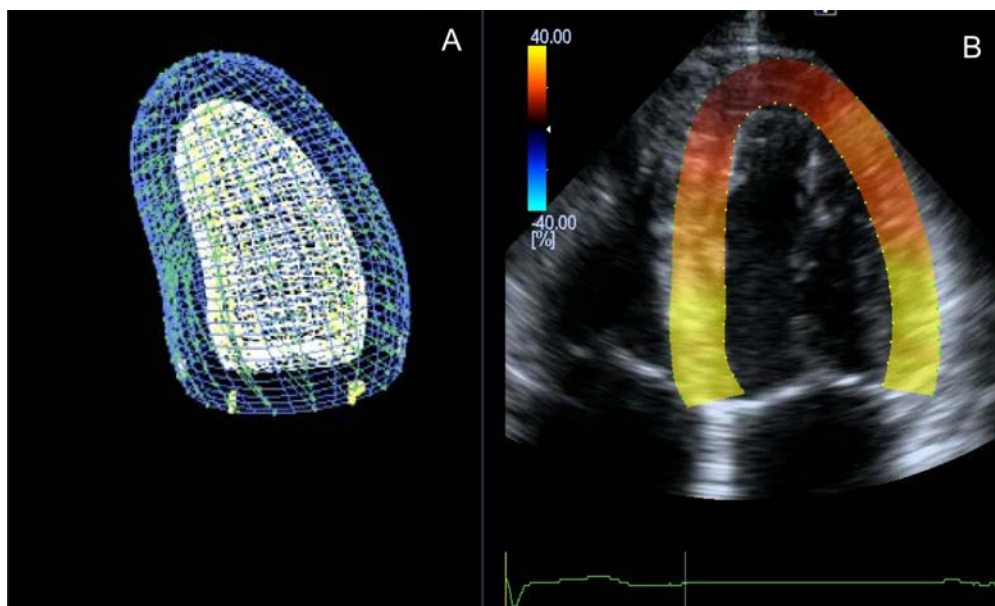
Tabela 6.6. Średnie wartości  $\pm$  SD maksymalnego odkształcenia *strain* dla poszczególnych segmentów LK. Różnice znamienne statystycznie ( $p < 0,001$ ) pomiędzy segmentami podstawnymi i koniuszkowymi oraz pomiędzy środkowymi i koniuszkowymi segmentami dla odkształcenia radialnego 3D. Brak różnic statystycznych ( $p > 0,05$ ) pomiędzy pozostałymi średnimi wartościami odkształcenia *strain*.

Segmenty LK	Odształcenie trójwymiarowe <i>strain</i> 3D (%)	Odształcenie radialne <i>strain</i> (%)	Odształcenie podłużne <i>strain</i> (%)	Odształcenie okrężne <i>strain</i> (%)
Podstawne	39,9 $\pm$ 17,4	38,2 $\pm$ 16,9	-16,96 $\pm$ 6	-24,7 $\pm$ 8,5
Śródkowe	36,1 $\pm$ 12,9	35,8 $\pm$ 13,9	-17,5 $\pm$ 7,2	-27,3 $\pm$ 7,5
Koniuszkowe	26,0 $\pm$ 11,1	23,7 $\pm$ 10,5	-18,0 $\pm$ 5,2	-23,1 $\pm$ 8,6

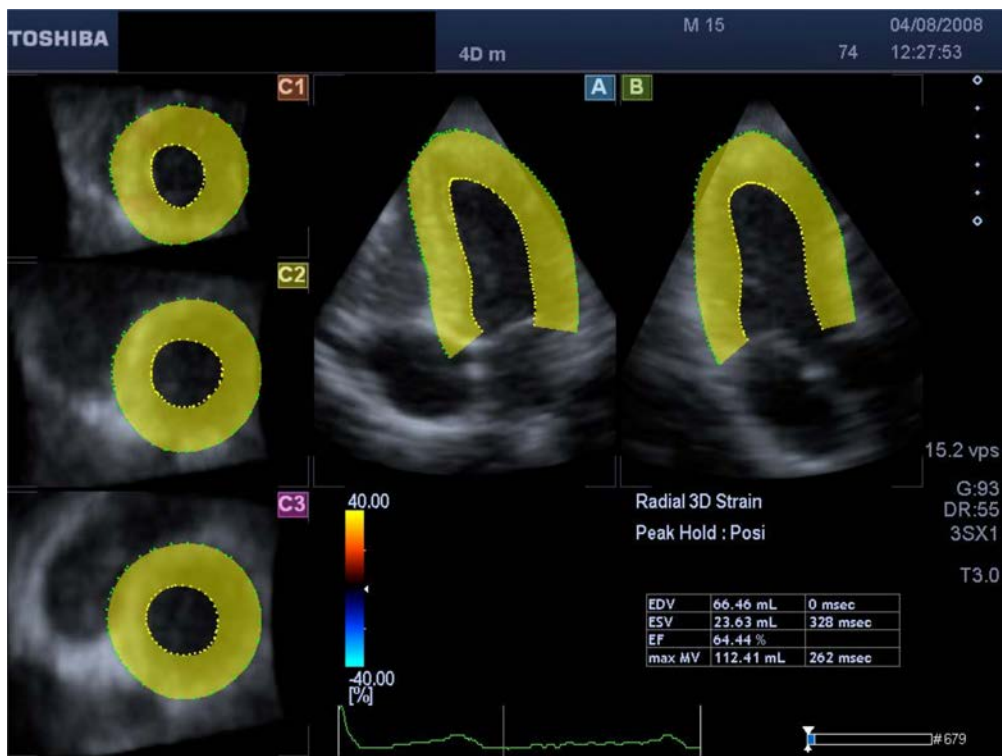go i okrężnego pomiędzy segmentami podstawnymi i koniuszkowymi. Całkowite wartości odkształcenia radialnego, podłużnego i okrężnego przedstawiono w tabeli 6.7. Współczynnik zmienności pomiarów, definiowany jako iloraz odchylenia standardowego do wartości średniej pomiędzy różnymi badaczami, wynosił 6% dla pomiarów odkształcenia radialnego, 8% odkształcenia okrężnego i 8,5% dla pomiarów odkształcenia podłużnego, a dla odkształcenia globalnego 3D – 4%.

Tabela 6.7. Całkowite odkształcenie *strain* dla lewej komory. Całkowite średnie wartości  $\pm$ SD dla lewej komory.

Odształcenie <i>strain</i>	Całkowita wartość odkształcenia dla lewej komory <i>strain</i> (%)
Odształcenie 3D	35,1 $\pm$ 15,4
Odształcenie radialne	33,6 $\pm$ 15,3
Odształcenie podłużne	-17,4 $\pm$ 6,1
Odształcenie okrężne	-25,3 $\pm$ 8,3

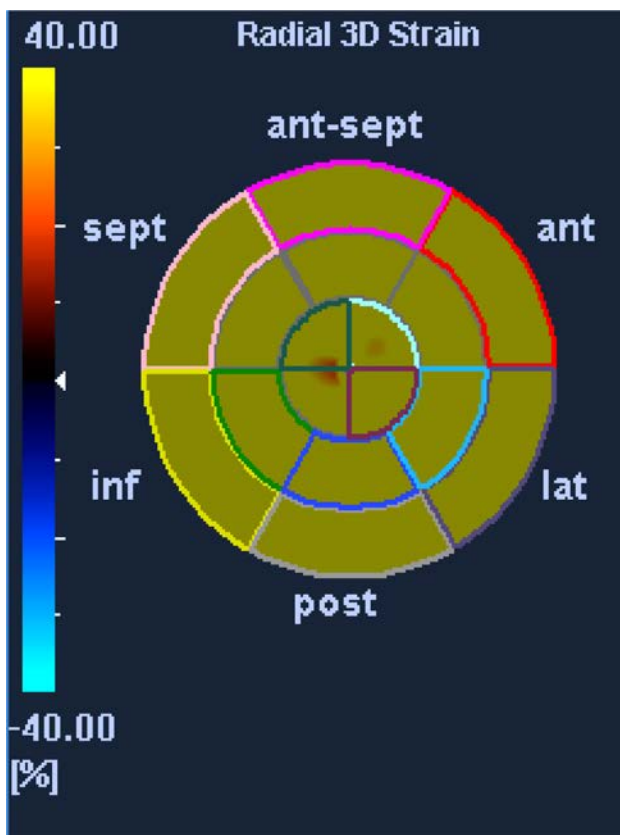


Rys. 6.34. Obrazowanie TSMA u zdrowej osoby uprawiającej sport. A – rekonstrukcja trójwymiarowa obrazowania lewej komory w technice 3D-TMSA. B – obrazowanie lewej komory w technice 2D-TMSA, projekcja koniuszkowa czterojamowa.



Rys. 6.35. Obrazowanie odkształcenia (*strain*) techniką 3D-TSMA u zdrowej osoby uprawiającej sport. A – projekcja koniuszkowa czterojamowa. B – projekcja koniuszkowa trzyjamowa. C1 – projekcja przymostkowa w osi krótkiej na poziomie segmentów koniuszkowych. C2 – projekcja przymostkowa w osi krótkiej na poziomie segmentów środkowych. C3 – projekcja przymostkowa w osi krótkiej na poziomie segmentów podstawnych.





Rys. 6.36. Mapa biegunowa, obrazowanie techniką 3D-TSMA u zdrowej osoby uprawiającej sport.

# Omówienie wyników badań własnych i dyskusja

## 7.1. Modele matematyczny i numeryczny lewej komory oraz wizualizacji ultrasonograficznej

Postawiony problem był rozwiązywany na podstawie wiedzy w zakresie teorii generacji pól ultradźwiękowych, propagacji wiązek w ośrodkach biologicznych, detekcji i akwizycji ech od badanej ściany lewej komory serca. Z przedstawionego opisu w poprzednim rozdziale procesu rozpraszania wynika, że małe obszary mięśnia ze swoim unikalnym wzorem plamkowym mogą być zdefiniowane jako „wzorzec” dla markerów akustycznych. Obraz tego wzorca w mięśniu sercowym może być obserwowany przez dostępne komercyjnie programy komputerowe w czasie cyklu pracy serca. W technice śledzenia MA zdefiniowany jest obszar (złożona plamka, grupa plamek), który jest obserwowany przy zastosowaniu odpowiedniego algorytmu. „Rozpoznaje” on najbardziej podobne układy ziaren przy przejściu między sąsiednimi, wcześniej zadanymi komórkami obrazu w czasie cyklu pracy serca. Na przykład algorytm bada obszary z najmniejszą różnicą w całkowitej liczbie pikseli (jasnych) lub też stosuje metody korelacyjne. Jest to technika niezależna od kąta padania wiązki ultradźwiękowej, ponieważ bazuje na przemieszczaniu się ziaren, których dystrybucja związana jest z cechami ściany mięśnia sercowego, a nie z cechami fali ultradźwiękowej (przy ustalonych własnościach wiązki), jak to jest w przypadku techniki dopplerowskiej.

Należy zwrócić uwagę na fakt, że w przypadku ilustrowanym na rys. 6.11 założona koncentracja rozpraszaczy jest około dziesięciokrotnie mniejsza od przeciętnej koncentracji fizjologicznej dla rzeczywistej tkanki. Mimo to obraz jest już dostatecznie złożony i ulega znacznym zmianom w wyniku deformacji. Stawia to bardzo wysokie wymagania wobec wspomnianych algorytmów śledzących.

Procentowa zmiana rozmiarów (długości, grubości) badanego obiektu (w porównaniu z jego wcześniejszymi rozmiarami) nazywana jest w diagnostyce medycznej *Lagrangian strain*. Obrazowanie przemieszczenia i szybkości przemieszczenia – *strain* i *strain rate SR* – pozwala na pomiar odcinkowego odkształcenia miokardium dla oceny lokalnego i globalnego jego funkcjonowania. Za pomocą *strain* mierzy się to odkształcenie (jeśli wymiar ściany lewej komory wzrasta o jedną czwartą, to *strain* jest 25%, jeśli natomiast zmniejsza się o trzy czwarte, to *strain* wynosi 75%). *Strain rate* reprezentuje zmiany odkształcenia w jednostce czasu. Oba te parametry dostarczają uzupełniających się informacji o funkcji serca. Wartości *strain* i SR uzyskiwane w echokardiografii były sprawdzane *in vitro* i *in vivo* różnymi metodami. W prosty sposób *strain* może być oceniany z projekcji przymostkowej w osi krótkiej M-mode, wyliczany z grubości ściany w czasie skurczu.

Opracowane modelowanie komputerowe pozwala na przeprowadzanie wielu eksperymentów, nieograniczonych względami etycznymi, na analizę detali zjawiska, na testowanie metod diagnostycznych oraz na kalibrację normy i patologii dla tkanki mięśnia lewej komory serca. Wykorzystano solwery nieliniowego i liniowego pola akustycznego 4D, w którym propaguje się fala ultradźwiękowa, ulegając jednocześnie rozpraszaniu w ośrodku [289, 290]. Oprogramowanie zostało napisane w języku FORTRAN i w środowisku programowym MATHCAD, co pozwala także na podstawie obrazowania ziarna, na poszukiwanie nowych zjawisk mających znaczenie diagnostyczne.

Przedstawiona idea modelowania wytwarzanego przez przetworniki (w tym wieloelementowe) pola akustycznego oraz symulacji własności urządzeń nadawczo-odbiorczych, jest ważna ze względu na możliwość podniesienia na wyższy poziom dokładności i obiektywności diagnostyki badanych zmian norma-patologia. Tym samym pozwala na wcześniejszą i lepszą terapię, przy użyciu względnie niewielkich środków finansowych [291–294]. Ma też duże znaczenie dydaktyczne [295–298].

## 7.2. Wzorzec lewej komory serca do analizy różnych stanów fizjologicznych i patologicznych w nowej technice 2D-TSMA

Przedmiotem analizy statystycznej były obliczone wielkości związane z elastycznością wewnętrznej powłoki ściany wzorca WZLK serca: wewnętrzne odkształcenie promieniowe (*inner radial strain*), szybkość wewnętrznego odkształcenia

promieniowego (*inner radial strain rate*), wewnętrzne odkształcenie okrężne (*inner circumferential strain*), szybkość wewnętrznego odkształcenia okrężnego (*inner circumferential strain rate*). Liczba wartości badanych wielkości odkształceń i tempa odkształceń zależała od częstości cyklu pracy pompy, i tak, dla częstości HR 40 na minutę była to liczba 180, dla częstości HR 60 – 120, dla częstości 80 – 90, dla częstości HR 100 – 72, a dla częstości HR 120 na minutę odpowiednio 60. Parametry wyznaczono dla dwóch położań głowicy względem fantomu LK serca, przesuniętych względem siebie o  $25^\circ$ . Analizie statystycznej poddano wszystkie serie pomiarów na zgodność ich rozkładów z rozkładem normalnym. Wszystkie serie pomiarowe poddano testowi na istnienie rozkładu normalnego i na podstawie testów normalności Kołgomorowa-Smirnoffa, Lillieforsa i Shapiro-Wilka wykluczono (we wszystkich przypadkach) istnienie rozkładu normalnego. W celu wykrycia istnienia znamiennej różnicy pomiędzy seriami pomiarów, dla dwóch położań głowicy względem fantomu LK serca, przesuniętych względem siebie o  $25^\circ$ , przeprowadzono nieparametryczny test  $\underline{U}$  Manna-Whitneya dla wspomnianych serii pomiarowych dla wszystkich czterech parametrów. Wyniki tego testu zamieszczono w tabeli 6.1.

Z uwagi na fakt, że we wszystkich przypadkach współczynnik istotności  $p > 0,05$  dla  $\underline{U}$ -testu, oznacza, że we wszystkich tych przypadkach nie zaobserwowano znamiennej różnicy pomiędzy seriami pomiarowymi dla dwóch kątów ustawienia wzorca LK serca i głowicy ultradźwiękowej. Jest to dowód na to, że zastosowane algorytmy do wyznaczania parametrów związanych z elastycznością wzorca LK serca są wiarygodne i obiektywnie nadają się do badań odkształcenia LK serca *in vivo*. Obserwowane na rysunku 6.22 (przy dynamice nastawień pompy Dyn 2,0) zbliżenie i przecięcie krzywych prędkości odkształceń radialnych (*radial strain rate*), dla częstotliwości powyżej 100 cykli na minutę, może świadczyć o występowaniu zjawiska histerezy materiału wzorca lewej komory, związanej z jego lepkością.

Przedstawiono dwa rodzaje materiału do budowy wzorca lewej komory. Jeden wzorzec wykonany z gąbki poliuretanowej (WGP), drugi wzorzec z materiału alkoholu poliwinylowego (WZLK). Zbudowane wzorce naśladowały obraz echokardiograficzny podobny do uzyskanego w naturalnej lewej komorze serca (rys. 6.12 i rys. 6.20). W części oceniającej jakościowo przeprowadzony eksperyment wykazano, że wzorzec WGP dla wszystkich algorytmów dostępnych na aparatach komercyjnych wykazał doskonałe możliwości odwzorowania metody 2D-TMSA, co pokazano na rysunkach 6.13–6.18, również przy zmiennej dynamice obciążenia, co pokazano na rysunku 6.19. Jednak wzorzec WGP nie spełniał oczekiwań przed nim postawionych. Wymagał długiego i mozolnego procesu przygotowania

czego przed każdym eksperymentem, związanym z koniecznością eliminacji pęcherzyków powietrza z jego ścian. Między kolejnymi eksperymentami musiał być przechowywany cały czas w środowisku wodnym, co znakomicie utrudniało możliwości powtarzania eksperymentu. Ponadto wewnętrzna membrana lateksowa potrafiła się przemieszczać niezależnie od ruchu ścian wzorca LK, a to wskutek braku stałego umocowania do wewnętrznej powierzchni ścian wzorca. Materiał, z którego wykonany był wzorzec, nie pozwalał w sposób prosty i zrozumiały fizycznie, na dalsze jego opracowanie w kierunku usztywnienia wybranych obszarów (naśladowanie procesów patologicznych w mięśniu lewej komory). Te niedoskonałości, mimo wstępnych zadowalających wyników dotyczących możliwości śledzenia MA i dalszych pomiarów odkształceń wzorca, znacznie ograniczały dalsze zastosowanie WGP do eksperymentów z techniką śledzenia markerów akustycznych. W związku z tym, mając zbudowane stanowisko badawcze (rys. 5.3 i 5.5), podjęto decyzje o poszukiwaniu nowego materiału do budowy wzorca lewej komory.

Opracowany materiał POLY (VINYL ALCOHOL), 99+% HYDROLYZED (M.1,000 1.219,34/EA 1.219,34 23,0) spełniał warunki eksperymentu (rys. 5.6). Zastosowane tworzywo dla wzorca WZLK doskonale nadawało się do obróbki i nie wymagało dodatkowej wewnętrznej membrany lateksowej. Jest to materiał trwały, nie wymaga dodatkowego procesu odpowietrzania przed każdym eksperymentem. Usztywnienie termiczne części WZLK pozwala naśladować obszar objęty „zawałem” (rys. 6.20). W przeprowadzonym badaniu WZLK, przy różnej objętości wpompowywanej wody, tak jak w różnych stanach obciążenia serca, stwierdzono zgodność otrzymanych wyników odkształcenia (*strain* i *strain rate*) zarówno dla badania pod kątem padania wiązki ultradźwiękowej 90°, jak i 65°. Badanie przeprowadzono dla HR: 40, 80, 100, 120 cykli na minutę, naśladując różne stany funkcjonowania lewej komory od bradykardii do tachykardii. Zastosowanie pompy Vivitro Inc.<sup>TM</sup> pozwala na analizowanie dalszych różnych stanów fizjologicznych i patologicznych wzorca LK, ze względu na liniowy charakter zależności dynamiki pompy od jej objętości wyrzutowej (rys. 6.25).

Lesiak-Plewińska i wsp. w opracowanym wzorcu lewej komory również wykazały możliwość pomiarów odkształcenia lewej komory, w trakcie eksperymentu *in vitro* [299]. Jednak skupili się oni na badaniu fizjologicznych odkształceń LK, naśladując bardziej elipsoidalny kształt komory, oraz na zależności funkcji lewej komory od połączenia z prawą komorą. Przedstawiony przez autora wzorzec WZLK naśladuje stany patologiczne w sercu, tj. zawał, niedokrwienie, nacieczenie mięśnia sercowego.

W przyszłości może to posłużyć do dalszej wnikliwej analizy odkształceń ściany serca na granicy pomiędzy zdrowym mięśniem a objętym procesem patologicznym, niezależnie od tego, którego obszaru będzie dotyczył proces chorobowy. Dotychczas zastosowane wzorce LK stanowią unikalne narzędzia do testowania algorytmów wyznaczania parametrów związanych z lokalną elastycznością ściany serca, co może pozwolić na wykorzystanie tej metody do nauczania lekarzy będących w trakcie specjalizacji oraz do rozpoznawania różnych stanów patologicznych, prowadzących do usztywnienia odcinkowego ścian lewej komory serca.

### 7.3. Ocena zgodności prędkości ruchu środkowych segmentów lewej komory w technice 2D-TMSA i MRI u osób uprawiających wioślarstwo

W przeprowadzonym badaniu wykazano możliwość zastosowania nowej metody śledzenia markerów akustycznych 2D-TMSA do oceny prędkości ruchu środkowych segmentów lewej komory serca. Metodę tę porównywano do referencyjnej metody, jaką jest MRI. Wykazana zgodność prędkości w dwóch metodach pozwala na ilościową analizę prędkości przemieszczania środkowych segmentów w badaniu echokardiograficznym.

Dotychczas w praktyce klinicznej kurczliwość lewej komory opisywano jedynie subiektywnie, określając ruch mięśnia sercowego jako: hiperkinetyczny, normokinetyczny czy też hipokinetyczny [255]. Zastosowanie techniki 2D-TMSA do analizy prędkości ruchu ściany serca pozwala na ilościową analizę funkcji lewej komory zarówno globalnej, jak i regionalnej. Z budowy LK i z przebiegu włókien mięśniowych wynika, że prędkość regionalna jest składową skurczu nie tylko ruchu badanego segmentu, lecz również że wpływ na jej wynik ma skurcz sąsiednich segmentów, poprzez pasma mięśniowe przechodzące przez sąsiednie segmenty i segment badany, dzięki czemu następuje pociąganie badanego segmentu [300–302]. W odniesieniu do sportowców można potencjalnie zastosować metodę 2D-TMSA do monitorowania poziomu ich wytrenowania [197, 303]. Możliwość ilościowej oceny kurczliwości wybranych segmentów LK stanowi dużą przewagę nad dotychczas stosowaną oceną wizualną [304–306]. Dostępność środkowych segmentów lewej komory do analizy echokardiograficznej w pracy przedstawionej przez autora wynosiła 100%, inaczej niż we wcześniejszych publikacjach, gdzie analizowano jedynie od 52–86% segmentów [307, 308]. Wybrane

przez autora środkowe segmenty lewej komory są łatwo dostępne dla powtarzalnej wizualizacji i dalszej analizy, co może być pomocne w dalszych badaniach w czasie różnych okresów treningu.

Regularny trening w sporcie (w szczególności w wioślarstwie) wiąże się z fizjologicznym przerostem mięśnia lewej komory, powiększeniem objętości jam serca i masy LK [309–314]. U części sportowców wyczynowo uprawiających sporty (w szczególności wytrzymałościowe) dochodzi do przerostu mięśnia, który może być morfologicznie porównywany do zmian w kardiomiopatii przerostowej [315–317]. Różnicowanie pomiędzy fizjologicznym przerostem a kardiomiopatią przerostową jest kluczowe dla ochrony przed nagłym zgonem sercowym i stanowi w przypadku podejrzenia kardiomiopatii, przeciwwskazanie do intensywnego uprawiania sportu [318–320]. Dlatego potrzebne są ilościowe metody do precyzyjnej oceny funkcji lewej komory oraz do oceny zmian morfologicznych zachodzących w sercu pod wpływem treningu u wioślarzy i u uprawiających inne sporty – od początku do szczytu kariery zawodowej, jak również po jej zakończeniu.

W przeszłości również inne metody próbowano stosować do oceny regionalnej funkcji lewej komory zarówno u ogólnej populacji, jak i u osób uprawiających sport. Najwcześniejsze badania przeprowadzano w prezentacji jednowymiarowej M-mode, gdzie obliczano grubienie mięśnia i radialną kurczliwość lewej komory. Chociaż metoda ta była bardzo dokładna, to jednak wymagała ręcznego obrysu endokardium i epikardium. Ponadto była bardzo czasochłonna i nie weszła do praktyki klinicznej [321–323]. Inną metodą ilościowej oceny LK była metoda automatycznej detekcji wsierdzia, która wykorzystywała energie ech rozproszonych (ang. *integrated backscatter*). Metodę tę stosowano do analizy ilościowej funkcji lewej komory również w czasie rzeczywistym [324–326]. Metoda była następnie zmodyfikowana do kolorokinezy, która polega na kodowaniu kolorem zmian położenia granicy wsierdzia w czasie cyklu pracy serca [99, 107, 109, 327, 328]. Jednak ograniczeniem jej jest konieczność uzyskania doskonałej jakości zarysu wsierdzia w obrazowaniu dwuwymiarowym oraz to, że bardziej opisuje ona ruch samego wsierdzia niż funkcje LK [103, 104, 329]. W latach dziewięćdziesiątych dwudziestego wieku do analizy funkcji lewej komory wprowadzono metodę DTI. Jednakże zależność wartości uzyskanej prędkości ruchu segmentu LK od kąta padania wiązki ultradźwiękowej stanowiła poważne ograniczenie, jeśli chodzi o stosowanie tej metody. Szczególnie widoczne jest to w ocenie radialnej lewej komory w projekcji przymostkowej, w osi krótkiej, gdzie kąt pomiędzy padającą wiązką ultradźwiękową a ruchem tkanki znacznie przekracza (umowną) dopuszczalną wartość odchylenia 20 stopni [110, 330–332].

W przeprowadzonym badaniu własnym stwierdzono tylko małą, nieznamienną klinicznie różnicę pomiędzy prędkościami segmentów uzyskanymi w rezonansie magnetycznym i w echokardiografii, co oznacza, że technika 2D-TMSA może stanowić wiarygodną metodę do oceny funkcji regionalnej lewej komory (tabela 6.3). Obecnie, przy zastosowaniu nowoczesnych echokardiografów z wysoką jakością obrazowania harmonicznego i z możliwością cyfrowej analizy obrazu, zastosowane algorytmy pozwalają na precyzyjne śledzenie przemieszczających się markerów akustycznych w cyklu pracy serca [260, 333–335]. W przyszłości dzięki dużej dostępności środkowych segmentów lewej komory (w projekcji przymostkowej), cyfrowej archiwizacji obrazu, będzie można w kolejnym badaniu przy zastosowaniu metody 2D-TMSA stwierdzić odchylenia od stanu prawidłowego funkcji LK.

Mimo że w maksymalnej skurczowej prędkości uzyskanej w przeprowadzonym badaniu echokardiograficznym w technikach 2D-TMSA i MRI występują niewielkie różnice, to zgodność obu metod jest jednak duża. Wskazuje to, że możliwość otrzymania błędnych wyników jest relatywnie mała (rys. 6.33). Dlatego przeprowadzone badanie stanowi podstawę do zastosowania techniki 2D-TMSA do oceny maksymalnej prędkości skurczowej środkowych segmentów lewej komory u sportowców. Duża dostępność projekcji przymostkowej w osi krótkiej pozwala na stosowanie oceny maksymalnej prędkości skurczowej jako łatwo dostępnego wskaźnika przesiewowego, podającego informację o funkcji mięśnia sercowego u osób uprawiających sport.

#### 7.4. Parametry odkształcenia lewej komory serca wyznaczone metodą 3D-TSMA u osób uprawiających sport

Przeprowadzone przez autora badanie podaje wartości referencyjne odkształcenia *strain* dla osób zdrowych uprawiających niezawodowo sport w nowej technice echokardiograficznej 3D-TMSA. Wyniki badań pozwalają na szybką, ilościową ocenę prawidłowej funkcji lewej komory w badaniach przeglądowych (rys. 6.34–6.36).

Poprzez wprowadzenie do echokardiografii głowic matrycowych mamy możliwość przeprowadzenia dokładnej i szybkiej analizy funkcji LK z większą precyzją w ocenie objętości i masy lewej komory oraz dysynchronii skurczu. Poza tym zastosowane w najnowszych echokardiografach algorytmy komputerowe pozwalają na analizę przemieszczania się markerów akustycznych również w trzech



wymiarach, co znacznie skraca czas badania. TSMA dostarcza też nowej, ilościowej wartości, jaką jest odkształcenie lewej komory (poza frakcją wyrzutową LK). Parametry te były przedmiotem analizy w wielu badaniach klinicznych i laboratoryjnych [336–339].

W przeprowadzonym przez autora badaniu użyto pierwszego dostępnego obecnie na rynku algorytmu 3D-TMSA, zaoferowanego przez firmę Toshiba Medical Systems, Tokio, Japonia [340]. Firma General Electric niewątpliwy lider, jeśli weźmiemy pod uwagę liczbę publikacji o zastosowaniu markerów akustycznych w różnych badaniach mięśnia sercowego, oferuje jedynie (komercyjnie) algorytm 2D-TMSA [88, 341–343]. Analiza 3D-TSMA zaś pozwala na dokładne określenie przemieszczania się MA (dzięki piramidowej analizie echogramu), omijając niedoskonałości wcześniej stosowanej techniki dwuwymiarowej. Poza tym użycie techniki trójwymiarowej eliminuje problem pomiaru ruchu mięśnia sercowego tylko w jednej płaszczyźnie, dostępnej w obrazowaniu dwuwymiarowym [265, 344–346].

Przeprowadzone przez autora badanie podaje wartości referencyjne odkształcenia podłużnego, radialnego, okrężnego i całkowitego lewej komory przy zastosowaniu nowej techniki 3D-TMSA (tabela 6.7). Uzyskana zgodność wyników pomiarów pomiędzy różnymi badaczami była bardzo dobra, szczególnie dla całkowitego odkształcenia LK, inaczej niż we wcześniej publikowanych doniesieniach [347]. Podobną zgodność wyników, zbliżoną do wyników autora, uzyskali w swoich badaniach Saito i wsp. [212]. Ostatnio potwierdzono dokładność nowej metody echokardiograficznej 3D-TSMA w ocenie objętości lewej komory i odkształcenia *strain* przy pomocy technik uznawanych za referencyjne, tj. MRI i metody sonometrycznej [347–349]. Pojawiły się też pierwsze doniesienia porównujące algorytmy 2D-TSMA i 3D-TSMA, które mimo że obejmowały małe grupy badanych, wskazywały na przewagę tego ostatniego pod względem dobrej skuteczności w wizualizacji MA dla poszczególnych segmentów lewej komory, oraz czasu potrzebnego do analizy odkształcenia mięśnia sercowego [212, 275].

Przedstawiana przez autora praca podaje wartości całkowitego odkształcenia *strain* 3D, radialnego, okrężnego i podłużnego w grupie osób niezawodowo uprawiających sport; wartości te wynoszą odpowiednio:  $35,1 \pm 15,4\%$ ;  $33,6 \pm 15,3\%$ ;  $-17,4 \pm 6,1\%$ ;  $-25,3 \pm 8,3\%$ . Podobne wartości uzyskali Saito i wsp. oraz Maffessanti i wsp. w swoich pracach [212, 350]. Trzeba zaznaczyć, że badana grupa własna była znacznie większa i bardziej jednorodna. Zastosowany w badaniach algorytm 3D-TSMA (Toshiba Medical System) do oceny odkształcenia w osi podłużnej i okrężnej lewej komory, śledzi głównie markery akustyczne zloka-

lizowane w warstwie wsierdziej serca [337]. Leitman i wsp. analizując zaś odkształcenie w trzech warstwach mięśniowych LK, tj. w warstwie wsierdziej, środkowej i osierdziej, przy zastosowaniu programu obliczeniowego 2D-TSMA, wykazali, że najwyższe wartości odkształcenia okrężnego i podłużnego występują w warstwie osierdziej mięśnia sercowego [351].

W przeprowadzonym przez autora badaniu lewej komory serca, przy zastosowaniu techniki 3D-TSMA (Toshiba Medical System), analizowano przemieszczanie się markerów akustycznych w całych segmentach. Najwyższe wartości odkształcenia okrężnego i podłużnego zarejestrowano w segmentach środkowych, inaczej niż w badaniach Saito i wsp. oraz Maffesanti i wsp. [212, 350]. Powodem rozbieżności uzyskanych wyników badań może być specyfika badanej grupy osób uprawiających sport lub ewentualnie mniejszy procent właściwie ocenionych segmentów koniuszkowych (tabela 6.4). Faktem jest, że badanie autora pokazuje wysoką skuteczność techniki 3D-TSMA do automatycznej analizy segmentów koniuszkowych (83%). W ocenie pozostałych 27% segmentów koniuszkowych w 18 przypadkach technika śledzenia markerów wykazała pewne ograniczenia, a jedenaście segmentów trudno było zdefiniować. Wcześniejsze publikacje dotyczące techniki 3D-TSMA opisują zastosowanie automatycznej analizy dla poszczególnych segmentów w zakresie od 35 do 93% [212, 275, 350, 352–354]. Dalsze badania na większej grupie osób oraz poprawa algorytmu analizującego segmenty koniuszkowe pozwolą na rozstrzygnięcie tego problemu.

Ze względu na łatwą dostępność badań echokardiograficznych, niewątpliwie mogą one stanowić w przyszłości podstawowe narzędzie przesiewowe dla osób zawodowo i amatorsko uprawiających sport (po wdrożeniu automatycznej trójwymiarowej analizy odkształceń). Najnowsze zalecenia medyczne wskazują na potrzebę codziennej aktywności fizycznej, jako czynnika chroniącego przed rozwojem wielu chorób cywilizacyjnych [355–358]. Z drugiej jednak strony w tej grupie mogą znaleźć się jednostki, dla których wysiłek fizyczny jest przeciwwskazany, na przykład chorzy z kardiomiopatią przerostową. Także wśród sportowców z przerostem mięśnia sercowego rozpoznanie kardiomiopatii przerostowej daje podstawę do medycznego ograniczenia ich aktywności fizycznej, co często powoduje wiele psychologicznych i fizycznych następstw [305, 359–361]. Podane przez autora normy dla osób zdrowych, duża dokładność i powtarzalność rezultatów oraz krótki czas badania, mogą być pomocne w wykryciu wczesnej dysfunkcji lewej komory serca.

Główne ograniczenie metody 3D-TSMA wynika z samej technologii obrazowania trójwymiarowego, m.in. z wielkości i objętości piramidy skanu [347]. Na problem

ten wskazywali Mor-Avi i wsp., twierdząc, że w obecnie dostępnej technologii trójwymiarowej rozdzielczość przestrzenna jest niewystarczająca do dokładnego wyznaczenia granicy endokardium, beleczkowania lewej komory oraz przepływającej krwi [362]. Fakt ten może w jakiś sposób tłumaczyć trudności z właściwą automatyczną analizą 3D-TSMA, występującą obecnie w badaniach, ponieważ algorytm śledzący markery akustyczne w ścianie lewej komory może czasami mylnie analizować MA poza ścianą LK. Ponadto Lang i wsp. wykazali, że obecnie dostępna rozdzielczość czasowa może być również pewnym ograniczeniem trójwymiarowej echokardiografii, która jest obecnie na poziomie 25 MHz, szczególnie u osób z tachykardią [363]. Według Long i wsp. ta mniejsza rozdzielczość czasowa może przemawiać za wiarygodniejszą oceną 3D-TSMA [364].

Miniaturyzacja głowic, rozwój echokardiografii trójwymiarowej, opracowanie algorytmów dla techniki 3D-TMSA przez firmy konkurencyjne oraz dalsze badania pozwolą na szersze zastosowanie trójwymiarowej techniki śledzenia markerów akustycznych w praktyce klinicznej.

## Wnioski

1. Opisany matematyczny model lewej komory serca w pełni odzwierciedla odkształcenia radialne ścian zachodzące w ludzkim sercu.
2. Proponowany przez autora model numeryczny wizualizacji ultrasonograficznej jest realizacją w pełni kontrolowanego środowiska diagnostycznego, opartego na różnych typach aparatów echokardiograficznych.
3. Matematyczny model lewej komory serca w opisanym środowisku wizualizacji ultrasonograficznej pozwala testować algorytmy śledzące i analizujące rozkłady markerów akustycznych, a także doskonalić istniejące algorytmy lub wspierać konstrukcje nowych.
4. Opracowane i wykonane wzorce lewej komory serca, jak i wzorzec zawału serca, wykazały w pełni ich przydatność do badań nad nową echokardiograficzną techniką 2D-TMSA.
5. Przedstawione wzorce ultrasonograficzne mogą służyć do analizy odkształceń ścian lewej komory serca zarówno w stanach fizjologicznych, jak i patologicznych.
6. Wyniki przeprowadzonych badań wskazują na przydatność zastosowanego materiału do konstrukcji lewej komory serca, czego dowodzi model zawału serca, a to z uwagi na osiągnięcie porównywalnego, radialnego przemieszczania ścian i porównywalnej wartości odkształceń niezależnie od kąta padania wiązki ultradźwiękowej.
7. Maksymalne wartości prędkości skurczowej dla środkowych segmentów lewej komory u osób uprawiających wioślarstwo, otrzymane metodą 2D-TMSA, są zgodne z wartościami prędkości otrzymanymi metodą MRI.

8. Metoda śledzenia markerów akustycznych 2D-TMSA daje właściwą informację o ruchu środkowych segmentów lewej komory u osób uprawiających wioślarstwo. Jest nową, obiecującą techniką pozwalającą na szersze jej zastosowanie do analizy prędkości ruchu segmentów lewej komory w dalszych badaniach klinicznych.
9. Wykazano, że technika 3D-TMSA jest prostą metodą do wyznaczania wartości odkształcenia lewej komory serca.

# Źródło finansowania

Praca została częściowo sfinansowana ze środków Narodowego Centrum Nauki (w ramach Projektu badawczego nr N N518 292340).



# Bibliografia

1. Hoffman P., Pruszczyk P. *Echokardiografia praktyczna*, Wydawnictwo Lekarskie PZWL, Warszawa 2001.
2. Hoffman P., Kasprzak J.D. *Echokardiografia*, Via Medica, Gdańsk 2004.
3. Podolec P., Tracz W., Hoffman P. *Echokardiografia praktyczna*, Medycyna Praktyczna, Kraków 2004.
4. Klisiewicz A., Szymański P., Hoffman P. *Ostry dyżur echokardiograficzny*, Medipage, Warszawa 2009.
5. Płońska-Gosciniak E., Szyszka A., Kukulski T., Kasprzak J.D., Gąsior Z., Gackowski A., Siwińska A., Braksator W., Gołby P., Pruszczyk P., Trojanowska O., Firek B., Mińczykowski A. *Standardy kardiologiczne 2011 okiem echokardiografisty*, Medical Tribune Polska, Warszawa 2011.
6. Olszewski R., Warmiński J., Adamus J. Urazy serca. *Nowa Klin.*, 11-12: 1152–1156, 2002.
7. <http://www.gereports.com/vscan-pocket-sized-ultra-smart-ultrasound-unveiled>
8. Liebo M.J., Israel R.L., Lillie E.O., Smith M.R., Rubenson D.S., Topol E.J. Is pocket mobile echocardiography the next-generation stethoscope? A cross-sectional comparison of rapidly acquired images with standard transthoracic echocardiography. *Annals of Internal Medicine*, 155: 33–38, 2011.
9. Pelliccia F., Palmiero P., Maiello M., Losi M.A. Italian chapter of the international society of cardiovascular ultrasound expert consensus document on training requirements for noncardiologists using hand-carried ultrasound devices. *Echocardiography*, 6: 745–750, 2012.
10. Jakubowski W. *Diagnostyka ultrasonograficzna w gabinecie lekarza rodzinnego*, II. Warszawa-Zamość, 2003.
11. Thomson H.L., Basmadjian A.J., Rainbird A.J., Razavi M., Avierinos J.F., Pellikka P.A., Bailey K.R., Breen J.F., Enriquez-Sarano M. Contrast echocardiography improves the accuracy and reproducibility of left ventricular remodeling measurements: A prospective, randomly assigned, blinded study. *Journal of the American College of Cardiology*, 38: 867–875, 2001.



12. Cheitlin M.D., Alpert J.S., Armstrong W.F., Aurigemma G.P., Beller G.A., Bierman F.Z., Davidson T.W., Davis J.L., Douglas P.S., Gillam L.D., Lewis R.P., Pearlman A.S., Philbrick J.T., Shah P.M., Williams R.G., Ritchie J.L., Eagle K.A., Gardner T.J., Garson A., Gibbons R.J., O'Rourke R.A., Ryan T.J. Acc/aha guidelines for the clinical application of echocardiography: Executive summary. A report of the american college of cardiology/american heart association task force on practice guidelines (committee on clinical application of echocardiography). Developed in collaboration with the american society of echocardiography. *Journal of the American College of Cardiology*, 29: 862–879, 1997.
13. Olszewski R., Marciniak W., Nowicki A., Etienne J., Gil M., Karłowicz P., Adamus J. Poprawa echokardiograficznej oceny lewej komory przy zastosowaniu perflekapentenu i obrazowania harmonicznego. *Pol. Merkuriusz Lek.*, 5: 132–135, 1998.
14. Yong Y., Wu D., Fernandes V., Kopelen H.A., Shimoni S., Nagueh S.F., Callahan J.D., Bruns D.E., Shaw L.J., Quinones M.A., Zoghbi W.A. Diagnostic accuracy and cost-effectiveness of contrast echocardiography on evaluation of cardiac function in technically very difficult patients in the intensive care unit. *The American Journal of Cardiology*, 89: 711–718, 2002.
15. Reilly J.P., Tunick P.A., Timmermans R.J., Stein B., Rosenzweig B.P., Kronzon I. Contrast echocardiography clarifies uninterpretable wall motion in intensive care unit patients. *Journal of the American College of Cardiology*, 35: 485–490, 2000.
16. Mulvagh S.L., Rakowski H., Vannan M.A., Abdelmoneim S.S., Becher H., Bierig S.M., Burns P.N., Castello R., Coon P.D., Hagen M.E., Jollis J.G., Kimball T.R., Kitzman D.W., Kronzon I., Labovitz A.J., Lang R.M., Mathew J., Moir W.S., Nagueh S.F., Pearlman A.S., Perez J.E., Porter T.R., Rosenbloom J., Strachan G.M., Thanigaraj S., Wei K., Woo A., Yu E.H., Zoghbi W.A. American society of echocardiography consensus statement on the clinical applications of ultrasonic contrast agents in echocardiography. *Journal of the American Society of Echocardiography: official publication of the American Society of Echocardiography*, 21: 1179–1201, 2008; quiz 1281.
17. Kitzman D.W., Goldman M.E., Gillam L.D., Cohen J.L., Aurigemma G.P., Gottdiener J.S. Efficacy and safety of the novel ultrasound contrast agent perflutren (definity) in patients with suboptimal baseline left ventricular echocardiographic images. *The American Journal of Cardiology*, 86: 669–674, 2000.
18. Olszewski R., Adamus J. Echokardiograficzne badania kontrastowe. Standardy Badań Ultrasonograficznych Polskiego Towarzystwa Ultrasonograficznego. Pod redakcją Wiesława Jakubowskiego, *Praktyczna Ultrasonografia*. Tom I: 39–42, Warszawa-Zamość, 2003.
19. Wei K. Contrast echocardiography: Applications and limitations. *Cardiology in Review*, 20: 25–32, 2012.
20. Gaibazzi N., Silva L., Reverberi C. Safety and positive predictive value of high-dose dipyridamole stress-echocardiography with or without contrast flash-replenishment perfusion imaging in patients with suspected or known coronary artery disease. *International Journal of Cardiology*, 154: 382–383, 2012.

21. Dolan M.S., Riad K., El-Shafei A., Puri S., Tamirisa K., Bierig M., St Vrain J., McKinney L., Havens E., Habermehl K., Pyatt L., Kern M., Labovitz A.J. Effect of intravenous contrast for left ventricular opacification and border definition on sensitivity and specificity of dobutamine stress echocardiography compared with coronary angiography in technically difficult patients. *American Heart Journal*, 142: 908–915, 2001.
22. Plana J.C., Mikati I.A., Dokainish H., Lakkis N., Abukhalil J., Davis R., Hetzell B.C., Zoghbi W.A. A randomized cross-over study for evaluation of the effect of image optimization with contrast on the diagnostic accuracy of dobutamine echocardiography in coronary artery disease the optimize trial. *JACC. Cardiovascular Imaging*, 1: 145–152, 2008.
23. Kurt M., Shaikh K.A., Peterson L., Kurrelmeyer K.M., Shah G., Nagueh S.F., Fromm R., Quinones M.A., Zoghbi W.A. Impact of contrast echocardiography on evaluation of ventricular function and clinical management in a large prospective cohort. *Journal of the American College of Cardiology*, 53: 802–810, 2009.
24. Nucifora G., Faletta F.F. Current applications of contrast echocardiography. *Minerva Cardioangiologica*, 59: 519–532, 2011.
25. Flachskampf F.A., Schmid M., Rost C., Achenbach S., DeMaria A.N., Daniel W.G. Cardiac imaging after myocardial infarction. *European Heart Journal*, 32: 272–283, 2011.
26. Gasior Z. The effect of bicycle exercise and atrial pacing on left ventricular volume and function in healthy persons and in patients with coronary artery disease. An echocardiographic study. *Cor et Vasa*, 28: 15–21, 1986.
27. Pasiński T., Szwed H., Malczewska B., Firek B., Kosmicki M., Rewicki M., Kowalik I., Sadowski Z. Advantages of exercise echocardiography in comparison to dobutamine echocardiography in the diagnosis of coronary artery disease in hypertensive subjects. *Journal of Human Hypertension*, 15: 805–809, 2001.
28. Feigenbaum H., Armstrong W.F., Ryan T. *Feigenbaum's echocardiography*. Lippincott Williams & Wilkins, 2005.
29. Becher H., Burns N.B. *Handbook of contrast echocardiography lv function and myocardial perfusion*. Springer Verlag, 2000.
30. Douglas P.S., Garcia M.J., Haines D.E., Lai W.W., Manning W.J., Patel A.R., Picard M.H., Polk D.M., Ragosta M., Parker Ward R., Weiner R.B. Acf/ase/aha/asnc/hfsa/hrs/scai/scm/scct/scmr 2011 appropriate use criteria for echocardiography. A report of the american college of cardiology foundation appropriate use criteria task force, american society of echocardiography, american heart association, american society of nuclear cardiology, heart failure society of america, heart rhythm society, society for cardiovascular angiography and interventions, society of critical care medicine, society of cardiovascular computed tomography, society for cardiovascular magnetic resonance american college of chest physicians. *Journal of the American Society of Echocardiography: official publication of the American Society of Echocardiography*, 24: 229–267, 2011.

31. Picano E. *Stress echocardiography*. Springer Verlag, 1992.
32. Douglas P.S., Khandheria B., Stainback R.F., Weissman N.J., Peterson E.D., Hendel R.C., Stainback R.F., Blaiwas M., Des Prez R.D., Gillam L.D., Golash T., Hiratzka L.F., Kussmaul W.G., Labovitz A.J., Lindenfeld J., Masoudi F.A., Mayo P.H., Porembka D., Spertus J.A., Wann L.S., Wiegers S.E., Brindis R.G., Douglas P.S., Hendel R.C., Patel M.R., Peterson E.D., Wolk M.J., Allen J.M. Accf/ase/acep/aha/asnc/scai/scct/scmr 2008 appropriateness criteria for stress echocardiography: A report of the american college of cardiology foundation appropriateness criteria task force, american society of echocardiography, american college of emergency physicians, american heart association, american society of nuclear cardiology, society for cardiovascular angiography and interventions, society of cardiovascular computed tomography, and society for cardiovascular magnetic resonance endorsed by the heart rhythm society and the society of critical care medicine. *Journal of the American College of Cardiology*, 51: 1127–1147, 2008.
33. Sicari R., Nihoyannopoulos P., Evangelista A., Kasprzak J., Lancellotti P., Poldermans D., Voigt J.U., Zamorano J.L. Stress echocardiography expert consensus statement: European association of echocardiography (eae) (a registered branch of the esc). *European Journal of echocardiography: the journal of the Working Group on Echocardiography of the European Society of Cardiology*, 9: 415–437, 2008.
34. Van de Werf F., Bax J., Betriu A., Blomstrom-Lundqvist C., Crea F., Falk V., Filippatos G., Fox K., Huber K., Kastrati A., Rosengren A., Steg P.G., Tubaro M., Verheugt F., Weidinger F., Weis M. Management of acute myocardial infarction in patients presenting with persistent st-segment elevation: The task force on the management of st-segment elevation acute myocardial infarction of the european society of cardiology. *European Heart Journal*, 29: 2909–2945, 2008.
35. Hamm C.W., Bassand J.P., Agewall S., Bax J., Boersma E., Bueno H., Caso P., Dudek D., Gielen S., Huber K., Ohman M., Petrie M.C., Sonntag F., Uva M.S., Storey R.F., Wijns W., Zahger D., Bax J.J., Auricchio A., Baumgartner H., Ceconi C., Dean V., Deaton C., Fagard R., Funck-Brentano C., Hasdai D., Hoes A., Knuuti J., Kolh P., McDonagh T., Moulin C., Poldermans D., Popescu B.A., Reiner Z., Sechtem U., Sirnes P.A., Torbicki A., Vahanian A., Windecker S., Windecker S., Achenbach S., Badimon L., Bertrand M., Botker H.E., Collet J.P., Crea F., Danchin N., Falk E., Goudevenos J., Gulba D., Hambrecht R., Herrmann J., Kastrati A., Kjeldsen K., Kristensen S.D., Lancellotti P., Mehilli J., Merkely B., Montalescot G., Neumann F.J., Neyses L., Perk J., Roffi M., Romeo F., Ruda M., Swahn E., Valgimigli M., Vrints C.J., Widimsky P. Esc guidelines for the management of acute coronary syndromes in patients presenting without persistent st-segment elevation: The task force for the management of acute coronary syndromes (acs) in patients presenting without persistent st-segment elevation of the european society of cardiology (esc). *European Heart Journal*, 32: 2999–3054, 2011.
36. Arnold J.R., Karamitsos T.D., Pegg T.J., Francis J.M., Olszewski R., Searle N., Senior R., Neubauer S., Becher H., Selvanayagam J.B. Adenosine stress myocardial contrast echocardiography for the detection of coronary artery disease: A comparison with coronary angiography and cardiac magnetic resonance. *JACC. Cardiovascular imaging*, 3: 934–943, 2010.

37. Picano E. Stress echocardiography: A historical perspective. *The American Journal of Medicine*, 114: 126–130, 2003.
38. McLean D.S., Anadiotis A.V., Lerakis S. Role of echocardiography in the assessment of myocardial viability. *The American Journal of the Medical Sciences*, 337: 349–354, 2009.
39. Olszewski R., Płońska E., Marciniak W., Adamus J. Echokardiograficzna ocena żywotności mięśnia sercowego. *Lek. Wojsk.*, 76: 193–195, 2000.
40. Dickstein K., Vardas PE, Auricchio A., Daubert JC, Linde C., McMurray J., Poniowski P., Priori SG, Sutton R., van Veldhuisen DJ, Vahanian A., Auricchio A., Bax J., Ceconi C., Dean V., Filippatos G., Funck-Brentano C., Hobbs R., Kearney P., McDonagh T., Popescu B.A., Reiner Z., Sechtem U., Sirnes P.A., Tendera M., Vardas P., Widimsky P., Tendera M., Anker S.D., Blanc J.J., Gasparini M., Hoes A.W., Israel C.W., Kalarus Z., Merkely B., Swedberg K., Camm A.J. 2010 focused update of esc guidelines on device therapy in heart failure: An update of the 2008 esc guidelines for the diagnosis and treatment of acute and chronic heart failure and the 2007 esc guidelines for cardiac and resynchronization therapy. Developed with the special contribution of the heart failure association and the european heart rhythm association. *European Heart Journal*, 31: 2677–2687, 2010.
41. Vardas P.E., Auricchio A., Blanc J.J., Daubert J.C., Drexler H., Ector H., Gasparini M., Linde C., Morgado F.B., Oto A., Sutton R., Trusz-Gluza M. Guidelines for cardiac pacing and cardiac resynchronization therapy: The task force for cardiac pacing and cardiac resynchronization therapy of the european society of cardiology. Developed in collaboration with the european heart rhythm association. *European Heart Journal*, 28: 2256–2295, 2007.
42. Hunt S.A., Abraham W.T., Chin M.H., Feldman A.M., Francis G.S., Ganiats T.G., Jessup M., Konstam M.A., Mancini D.M., Michl K., Oates J.A., Rahko P.S., Silver M.A., Stevenson L.W., Yancy C.W. 2009 focused update incorporated into the acc/aha 2005 guidelines for the diagnosis and management of heart failure in adults: A report of the american college of cardiology foundation/american heart association task force on practice guidelines: Developed in collaboration with the international society for heart and lung transplantation. *Circulation*, 119: e391–479, 2009.
43. Di Bello V., Giorgi D., Talini E., Dell’Omo G., Palagi C., Romano M.F., Pedrini R., Mariani M. Incremental value of ultrasonic tissue characterization (backscatter) in the evaluation of left ventricular myocardial structure and mechanics in essential arterial hypertension. *Circulation*, 107: 74–80, 2003.
44. Bijnens B., D’Hooge J., Sutherland G., Herregods M.C., Nuyts J., Suetens P., Van de Werf F. Robustness of integrated backscatter for myocardial tissue characterization. *Ultrasound in Medicine & Biology*, 25: 95–103, 1999.
45. Mottram P.M., Haluska B., Leano R., Cowley D., Stowasser M., Marwick T.H. Effect of aldosterone antagonism on myocardial dysfunction in hypertensive patients with diastolic heart failure. *Circulation*, 110: 558–565, 2004.

46. Miller J.G., Sobel B.E. Cardiac ultrasonic tissue characterization. *Hosp. Pract.* (Off Ed) 17: 143–51, 1982.
47. Perez J.E., Miller J.G., Wickline S.A., Holland M.R., Waggoner A.D., Barzilai B., Sobel B.E. Quantitative ultrasonic imaging: Tissue characterization and instantaneous quantification of cardiac function. *The American Journal of Cardiology*, 69: 104H–111H, 1992.
48. Gorcsan J., 3rd, Abraham T., Agler D.A., Bax J.J., Derumeaux G., Grimm R.A., Martin R., Steinberg J.S., Sutton M.S., Yu C.M. Echocardiography for cardiac resynchronization therapy: Recommendations for performance and reporting – a report from the american society of echocardiography dyssynchrony writing group endorsed by the heart rhythm society. *Journal of the American Society of Echocardiography: official publication of the American Society of Echocardiography*, 21: 191–213, 2008.
49. Bax J.J., Van der Wall E.E., Schalij M.J. Cardiac resynchronization therapy for heart failure. *The New England Journal of Medicine*, 347: 1803–1804, 2002; author reply 1803–1804.
50. Bradley D.J., Bradley E.A., Baughman K.L., Berger R.D., Calkins H., Goodman S.N., Kass D.A., Powe N.R. Cardiac resynchronization and death from progressive heart failure: A meta-analysis of randomized controlled trials. *JAMA: the Journal of the American Medical Association*, 289: 730–740, 2003.
51. Joachim Nesser H., Sugeng L., Corsi C., Weinert L., Niel J., Ebner C., Steringer-Mascherbauer R., Schmidt F., Schummers G., Lang R.M., Mor-Avi V. Volumetric analysis of regional left ventricular function with real-time three-dimensional echocardiography: Validation by magnetic resonance and clinical utility testing. *Heart*, 93: 572–578, 2007.
52. Kwong J.S., Sanderson J.E., Yu C.M. Cardiac contractility modulation for heart failure: A meta-analysis of randomized controlled trials. *Pacing and Clinical Electrophysiology: PACE*, 2012.
53. Wang H., Shuraih M., Ahmad M. Real time three-dimensional echocardiography in assessment of left ventricular dyssynchrony and cardiac resynchronization therapy. *Echocardiography*, 29: 192–199, 2012.
54. Miyatake K., Yamagishi M., Tanaka N., Uematsu M., Yamazaki N., Mine Y., Sano A., Hirama M. New method for evaluating left ventricular wall motion by color-coded tissue doppler imaging: In vitro and in vivo studies. *Journal of the American College of Cardiology*, 25: 717–724, 1995.
55. Yu C.M., Chau E., Sanderson J.E., Fan K., Tang M.O., Fung W.H., Lin H., Kong S.L., Lam Y.M., Hill M.R., Lau C.P. Tissue doppler echocardiographic evidence of reverse remodeling and improved synchronicity by simultaneously delaying regional contraction after biventricular pacing therapy in heart failure. *Circulation*, 105: 438–445, 2002.
56. Bader H., Garrigue S., Lafitte S., Reuter S., Jais P., Haissaguerre M., Bonnet J., Clementy J., Roudaut R. Intra-left ventricular electromechanical asynchrony. A new

- independent predictor of severe cardiac events in heart failure patients. *Journal of the American College of Cardiology*, 43: 248–256, 2004.
57. Sogaard P., Egeblad H., Kim W.Y., Jensen H.K., Pedersen A.K., Kristensen B.O., Mortensen P.T. Tissue doppler imaging predicts improved systolic performance and reversed left ventricular remodeling during long-term cardiac resynchronization therapy. *Journal of the American College of Cardiology*, 40: 723–730, 2002.
  58. Chung E.S., Leon A.R., Tavazzi L., Sun J.P., Nihoyannopoulos P., Merlino J., Abraham W.T., Ghio S., Leclercq C., Bax J.J., Yu C.M., Gorcsan J., 3rd, St John Sutton M., De Sutter J., Murillo J. Results of the predictors of response to crt (prospect) trial. *Circulation*, 117: 2608–2616, 2008.
  59. McMurray J.J., Adamopoulos S., Anker S.D., Auricchio A., Bohm M., Dickstein K., Falk V., Filippatos G., Fonseca C., Gomez-Sanchez MA., Jaarsma T., Kober L., Lip G.Y., Maggioni A.P., Parkhomenko A., Pieske B.M., Popescu B.A., Ronnevik P.K., Rutten F.H., Schwitler J., Seferovic P., Stepinska J., Trindade P.T., Vorders A.A., Zannad F., Zeiher A., Bax J.J., Baumgartner H., Ceconi C., Dean V., Deaton C., Fagard R., Funck-Brentano C., Hasdai D., Hoes A., Kirchhof P., Knuuti J., Kolh P., McDonagh T., Moulin C., Popescu B.A., Reiner Z., Sechtem U., Sirnes P.A., Tendera M., Torbicki A., Vahanian A., Windecker S., McDonagh T., Sechtem U., Bonet LA., Avraamides P., Ben Lamin H.A., Brignole M., Coca A., Cowburn P., Dargie H., Elliott P., Flachskampf F.A., Guida G.F., Hardman S., Jung B., Merkely B., Mueller C., Nanas J.N., Nielsen O.W., Orn S., Parissis J.T., Ponikowski P. Esc guidelines for the diagnosis and treatment of acute and chronic heart failure 2012: The task force for the diagnosis and treatment of acute and chronic heart failure 2012 of the european society of cardiology. Developed in collaboration with the heart failure association (hfa) of the esc. *European Heart Journal*, 33: 1787–1847, 2012.
  60. Lumens J., Leenders G.E., Cramer M.J., De Boeck B.W., Doevendans P.A., Prinzen F.W., Delhaas T. Mechanistic evaluation of echocardiographic dyssynchrony indices: Patient data combined with multiscale computer simulations. *Circulation. Cardiovascular Imaging*, 5: 491–499, 2012.
  61. Pennell D.J. Cardiovascular magnetic resonance. *Circulation*, 121: 692–705, 2010.
  62. Stolzmann P., Subramanian S., Abdelbaky A., Maurovich-Horvat P., Scheffel H., Tawakol A., Hoffmann U. Complementary value of cardiac fdg pet and ct for the characterization of atherosclerotic disease. *Radiographics: a review publication of the Radiological Society of North America, Inc*, 31: 1255–1269, 2011.
  63. Achenbach S., Barkhausen J., Beer M., Beerbaum P., Dill T., Eichhorn J., Fratz S., Gutberlet M., Hoffmann M., Huber A., Hunold P., Klein C., Krombach G., Kreitner K.F., Kuhne T., Lotz J., Maintz D., Mahrholdt H., Merkle N., Messroghli D., Miller S., Paetsch I., Radke P., Steen H., Thiele H., Sarikouch S., Fischbach R. [consensus recommendations of the german radiology society (drg), the german cardiac society (dgc) and the german society for pediatric cardiology (dgpk) on the use of cardiac imaging with computed tomography and magnetic resonance imaging]. *RoFo: Fortschritte auf dem Gebiete der Rontgenstrahlen und der Nuklearmedizin*, 184: 345–368, 2012.

64. Abraham J., Abraham T.P. The role of echocardiography in hemodynamic assessment in heart failure. *Heart Failure Clinics*, 5: 191–208, 2009.
65. Wang J., Nagueh S.F. Echocardiographic assessment of left ventricular filling pressures. *Heart Failure Clinics*, 4: 57–70, 2008.
66. Otto C.M. *The practice of clinical echocardiography*. W.B. Saunders Company, 1997.
67. Lang R.M., Bierig M., Devereux R.B., Flachskampf F.A., Foster E., Pellikka P.A., Picard M.H., Roman M.J., Seward J., Shanewise J.S., Solomon S.D., Spencer K.T., Sutton M.S., Stewart W.J. Recommendations for chamber quantification: A report from the american society of echocardiography's guidelines and standards committee and the chamber quantification writing group, developed in conjunction with the european association of echocardiography, a branch of the european society of cardiology. *Journal of the American Society of Echocardiography: official publication of the American Society of Echocardiography*, 18: 1440–1463, 2005.
68. Olszewski R., Timperley J., Szmigielski C., Monaghan M., Nihoyannopoulos P., Senior R., Becher H. The clinical applications of contrast echocardiography. *European Journal of echocardiography: the journal of the Working Group on Echocardiography of the European Society of Cardiology*, 8: S13–23, 2007.
69. Olszewski R., Marciniak W., Nowicki A., Gil M., Etienne J., Karłowicz P., Adamus J. The improvement of echocardiographic assessment of the left ventricle by the use of perflunon and harmonic imaging. *Pol. Merkur. Lekarski*, 5: 132–134, 1998.
70. Cheitlin M.D., Alpert J.S., Armstrong W.F., Aurigemma G.P., Beller G.A., Bierman F.Z., Davidson T.W., Davis J.L., Douglas P.S., Gillam L.D. Acc/aha guidelines for the clinical application of echocardiography. A report of the american college of cardiology/american heart association task force on practice guidelines (committee on clinical application of echocardiography). Developed in collaboration with the american society of echocardiography. *Circulation*, 95: 1686–1744, 1997.
71. Nowicki A., Olszewski R. Contrast agents in echocardiography. *Pol. Merkur. Lekarski*, 7: 78–81, 1999.
72. Olszewski R., Becher H. Contrast echocardiography. Current indications. *Asian Hosp. Healthcare Manag.*, 18: 23–27, 2009.
73. Senior R., Becher H., Monaghan M., Agati L., Zamorano J., Vanoverschelde J.L., Nihoyannopoulos P. Contrast echocardiography: Evidence-based recommendations by european association of echocardiography. *European Journal of echocardiography: the journal of the Working Group on Echocardiography of the European Society of Cardiology*, 10: 194–212, 2009.
74. Soliman O.I., De Jong N., Van Der Zwaan H.B., Galema T.W., Vletter W.B., Van Dalen B.M., Schinkel A.F., Ten Cate F.J., Geleijnse M.L. Contrast echocardiography: Mechanism of action, safety and clinical applications. *Minerva Cardioangiologica*, 58: 343–355, 2010.

75. Teichholz L.E., Kreulen T., Herman M.V., Gorlin R. Problems in echocardiographic volume determinations: Echocardiographic-angiographic correlations in the presence of absence of asynergy. *The American Journal of Cardiology*, 37: 7–11, 1976.
76. Pombo J.F., Troy B.L., Russell R.O., Jr. Left ventricular volumes and ejection fraction by echocardiography. *Circulation*, 43: 480–490, 1971.
77. Bellenger N.G., Burgess M.I., Ray S.G., Lahiri A., Coats A.J., Cleland J.G., Pennell D.J. Comparison of left ventricular ejection fraction and volumes in heart failure by echocardiography, radionuclide ventriculography and cardiovascular magnetic resonance; are they interchangeable? *European Heart Journal*, 21: 1387–1396, 2000.
78. Qin J.X., Jones M., Shiota T., Greenberg N.L., Tsujino H., Firstenberg M.S., Gupta P.C., Zetts A.D., Xu Y., Ping Sun J., Cardon L.A., Odabashian J.A., Flamm S.D., White R.D., Panza J.A., Thomas J.D. Validation of real-time three-dimensional echocardiography for quantifying left ventricular volumes in the presence of a left ventricular aneurysm: In vitro and in vivo studies. *Journal of the American College of Cardiology*, 36: 900–907, 2000.
79. Kuhl H.P., Schreckenberg M., Rulands D., Katoh M., Schafer W., Schummers G., Bucker A., Hanrath P., Franke A. High-resolution transthoracic real-time three-dimensional echocardiography: Quantitation of cardiac volumes and function using semi-automatic border detection and comparison with cardiac magnetic resonance imaging. *Journal of the American College of Cardiology*, 43: 2083–2090, 2004.
80. Matsumura Y., Hozumi T., Arai K., Sugioka K., Ujino K., Takemoto Y., Yamagishi H., Yoshiyama M., Yoshikawa J. Non-invasive assessment of myocardial ischemia using new real-time three-dimensional dobutamine stress echocardiography: Comparison with conventional two-dimensional methods. *European Heart Journal*, 26: 1625–1632, 2005.
81. Lang R.M., Badano L.P., Tsang W., Adams D.H., Agricola E., Buck T., Faletra F.F., Franke A., Hung J., de Isla L.P., Kamp O., Kasprzak J.D., Lancellotti P., Marwick T.H., McCulloch M.L., Monaghan M.J., Nihoyannopoulos P., Pandian N.G., Pellikka P.A., Pepi M., Roberson D.A., Shernan S.K., Shirali G.S., Sugeng L., Ten Cate F.J., Vannan M.A., Zamorano J.L., Zoghbi W.A. Eae/ase recommendations for image acquisition and display using three-dimensional echocardiography. *European Heart Journal Cardiovascular Imaging*, 13: 1–46, 2012.
82. Hoffmann R., Lethen H., Marwick T., Arnese M., Fioretti P., Pingitore A., Picano E., Buck T., Erbel R., Flachskampf F.A., Hanrath P. Analysis of interinstitutional observer agreement in interpretation of dobutamine stress echocardiograms. *J. Am. Coll. Cardiol.*, 27: 330–336, 1996.
83. Marwick T.H. When Is a Number Not a Number? Quality Control Arrives in the Imaging Laboratory. *JACC – Cardiovascular Imaging*, 4 (8): 830–832, 2011.
84. Otterstad J.E., Froeland G., St John Sutton M., Holme I. Accuracy and reproducibility of biplane two-dimensional echocardiographic measurements of left ventricular dimensions and function. *European Heart Journal*, 18: 507–513, 1997.



85. Picano E., Lattanzi F., Orlandini A., Marini C., L'Abbate A. Stress echocardiography and the human factor: The importance of being expert. *Journal of the American College of Cardiology*, 17: 666–669, 1991.
86. Grines C.L., Bashore T.M., Boudoulas H., Olson S., Shafer P., Wooley C.F. Functional abnormalities in isolated left bundle branch block. The effect of interventricular asynchrony. *Circulation*, 79: 845–853, 1989.
87. Geleijnse M.L., Vigna C., Kasprzak J.D., Rambaldi R., Salvatori M.P., Elhendy A., Cornel J.H., Fioretti P.M., Roelandt J.R. Usefulness and limitations of dobutamine-atropine stress echocardiography for the diagnosis of coronary artery disease in patients with left bundle branch block. A multicentre study. *European Heart Journal*, 21: 1666–1673, 2000.
88. Perk G., Tunick P.A., Kronzon I. Non-doppler two-dimensional strain imaging by echocardiography – from technical considerations to clinical applications. *Journal of the American Society of Echocardiography: official publication of the American Society of Echocardiography*, 20: 234–243, 2007.
89. Hansen D.E., Daughters G.T., 2nd, Alderman E.L., Ingels N.B., Jr., Miller D.C. Torsional deformation of the left ventricular midwall in human hearts with intramyocardial markers: Regional heterogeneity and sensitivity to the inotropic effects of abrupt rate changes. *Circulation Research*, 62: 941–952, 1988.
90. Sengupta P.P., Tajik A.J., Chandrasekaran K., Khandheria B.K. Twist mechanics of the left ventricle: Principles and application. *JACC. Cardiovascular Imaging*, 1: 366–376, 2008.
91. Sengupta P.P., Khandheria B.K., Narula J. Twist and untwist mechanics of the left ventricle. *Heart Failure Clinics*, 4: 315–324, 2008.
92. Jensen-Urstad K., Bouvier F., Hojer J., Ruiz H., Hulting J., Samad B., Thorstrand C., Jensen-Urstad M. Comparison of different echocardiographic methods with radionuclide imaging for measuring left ventricular ejection fraction during acute myocardial infarction treated by thrombolytic therapy. *The American Journal of Cardiology*, 81: 538–544, 1998.
93. Jenkins C., Moir S., Chan J., Rakhit D., Haluska B., Marwick T.H. Left ventricular volume measurement with echocardiography: A comparison of left ventricular opacification, three-dimensional echocardiography, or both with magnetic resonance imaging. *European Heart Journal*, 30: 98–106, 2009.
94. Chukwu E.O., Barasch E., Mihalatos D.G., Katz A., Lachmann J., Han J., Reichel N., Gopal A.S. Relative importance of errors in left ventricular quantitation by two-dimensional echocardiography: Insights from three-dimensional echocardiography and cardiac magnetic resonance imaging. *Journal of the American Society of Echocardiography: official publication of the American Society of Echocardiography*, 21: 990–997, 2008.
95. Gutierrez-Chico J.L., Zamorano J.L., Perez de Isla L., Orejas M., Almeria C., Rodrigo J.L., Ferreiros J., Serra V., Macaya C. Comparison of left ventricular volumes and ejection fractions measured by three-dimensional echocardiography

- versus by two-dimensional echocardiography and cardiac magnetic resonance in patients with various cardiomyopathies. *The American Journal of Cardiology*, 95: 809–813, 2005.
96. Waldman L.K., Fung Y.C., Covell J.W. Transmural myocardial deformation in the canine left ventricle. Normal in vivo three-dimensional finite strains. *Circ. Res.*, 57: 152–163, 1985.
  97. Kvitting J.P., Wigstrom L., Strotmann J.M., Sutherland GR. How accurate is visual assessment of synchronicity in myocardial motion? An in vitro study with computer-simulated regional delay in myocardial motion: Clinical implications for rest and stress echocardiography studies. *Journal of the American Society of Echocardiography: official publication of the American Society of Echocardiography*, 12: 698–705, 1999.
  98. Villarreal F.J., Lew W.Y., Waldman L.K., Covell J.W. Transmural myocardial deformation in the ischemic canine left ventricle. *Circulation Research*, 68: 368–381, 1991.
  99. Lang R.M., Vignon P., Weinert L., Bednarz J., Korcarz C., Sandelski J., Koch R., Prater D., Mor-Avi V. Echocardiographic quantification of regional left ventricular wall motion with color kinesis. *Circulation*, 93: 1877–1885, 1996.
  100. Schwartz S.L., Cao Q.L., Vannan M.A., Pandian N.G. Automatic backscatter analysis of regional left ventricular systolic function using color kinesis. *The American Journal of Cardiology*, 77: 1345–1350, 1996.
  101. Vandenberg B.F., Oren R.M., Lewis J., Aeschilman S., Burns T.L., Kerber R.E. Evaluation of color kinesis, a new echocardiographic method for analyzing regional wall motion in patients with dilated left ventricles. *The American Journal of Cardiology*, 79: 645–650, 1997.
  102. Mor-Avi V.V., Godoy I.E., Lang R.M. Color kinesis: New technique or just another display of acoustic quantification? *Echocardiography*, 16: 95–103, 1999.
  103. Koch R., Lang R.M., Garcia M.J., Weinert L., Bednarz J., Korcarz C., Coughlan B., Spiegel A., Kaji E., Spencer K.T., Mor-Avi V. Objective evaluation of regional left ventricular wall motion during dobutamine stress echocardiographic studies using segmental analysis of color kinesis images. *Journal of the American College of Cardiology*, 34: 409–419, 1999.
  104. Kotoh K., Watanabe G., Ueyama K., Uozaki M., Suzuki M., Misaki T., Wakasugi M., Ito Y. On-line assessment of regional ventricular wall motion by transesophageal echocardiography with color kinesis during minimally invasive coronary artery bypass grafting. *The Journal of Thoracic and Cardiovascular Surgery*, 117: 912–917, 1999.
  105. Gillam L.D., Hogan R.D., Foale R.A., Franklin T.D., Jr., Newell J.B., Guyer D.E., Weyman A.E. A comparison of quantitative echocardiographic methods for delineating infarct-induced abnormal wall motion. *Circulation*, 70: 113–122, 1984.
  106. Leischik R., Bartel T., Mohlenkamp S., Bruch C., Buck T., Haude M., Gorge G., Erbel R. Stress echocardiography: New techniques. *European Heart Journal*, 18 Suppl D: D49–56, 1997.

107. Godoy I.E., Mor-Avi V., Spencer K.T., Lang R.M. Objective echocardiographic evaluation of the cardiovascular system: State of the art. *Current Opinion in Cardiology*, 12: 553–560, 1997.
108. Bednarz J.E., Marcus R.H., Lang R.M. Technical guidelines for performing automated border detection studies. *Journal of the American Society of Echocardiography: official publication of the American Society of Echocardiography*, 8: 293–305, 1995.
109. Waggoner A.D., Miller J.G., Perez J.E. Two-dimensional echocardiographic automatic boundary detection for evaluation of left ventricular function in unselected adult patients. *Journal of the American Society of Echocardiography: official publication of the American Society of Echocardiography*, 7: 459–464, 1994.
110. Voigt J.U., von Bibra H., Daniel W.G. New techniques for the quantification of myocardial function: Acoustic quantification, color kinesis, tissue doppler and "strain rate imaging". *Zeitschrift für Kardiologie*, 89 Suppl 1: 97–103, 2000.
111. Axel L., Dougherty L. Mr imaging of motion with spatial modulation of magnetization. *Radiology*, 171: 841–845, 1989.
112. Zerhouni E.A., Parish D.M., Rogers W.J., Yang A., Shapiro E.P. Human heart: Tagging with mr imaging – a method for noninvasive assessment of myocardial motion. *Radiology*, 169: 59–63, 1988.
113. Hundley W.G., Bluemke D.A., Finn J.P., Flamm S.D., Fogel M.A., Friedrich M.G., Ho V.B., Jerosch-Herold M., Kramer C.M., Manning W.J., Patel M., Pohost G.M., Stillman A.E., White R.D., Woodard P.K. Accf/acr/aha/nasci/scmr 2010 expert consensus document on cardiovascular magnetic resonance: A report of the american college of cardiology foundation task force on expert consensus documents. *Circulation*, 121: 2462–2508, 2010.
114. <http://europa.eu.int/comm/environment/radprot/118/rp-118-en.pdf> (28 july 2007). *Radiat. Prot.*, 118: 1–125, 2001.
115. Einstein A.J., Moser K.W., Thompson R.C., Cerqueira M.D., Henzlova M.J. Radiation dose to patients from cardiac diagnostic imaging. *Circulation*, 116: 1290–1305, 2007.
116. Koshy S., Thompson R.C. Review of radiation reduction strategies in clinical cardiovascular imaging. *Cardiology in Review*, 20: 139–144, 2012.
117. Einstein A.J. Effects of radiation exposure from cardiac imaging: How good are the data? *Journal of the American College of Cardiology*, 59: 553–565, 2012.
118. Doppler C.A. Über das farbige licht der doppelsterne und einiger anderer gestirne des himmels. *Abhandlungen der königl. Böhm. Gesellschaft der wissenschaften* (1843): 465–482.
119. Edvardsen T., Gerber B.L., Garot J., Bluemke D.A., Lima J.A., Smiseth O.A. Quantitative assessment of intrinsic regional myocardial deformation by doppler strain rate echocardiography in humans: Validation against three-dimensional tagged magnetic resonance imaging. *Circulation*, 106: 50–56, 2002.

120. Edvardsen T., Skulstad H., Aakhus S., Urheim S., Ihlen H. Regional myocardial systolic function during acute myocardial ischemia assessed by strain doppler echocardiography. *J. Am. Coll. Cardiol.*, 37: 726–730, 2001.
121. Gorcsan J., 3rd, Strum D.P., Mandarino W.A., Gulati V.K., Pinsky M.R. Quantitative assessment of alterations in regional left ventricular contractility with color-coded tissue doppler echocardiography. Comparison with sonomicrometry and pressure-volume relations. *Circulation*, 95: 2423–2433, 1997.
122. Greenberg N.L., Firstenberg M.S., Castro P.L., Main M., Travaglini A., Odabashian J.A., Drinko J.K., Rodriguez L.L., Thomas J.D., Garcia M.J. Doppler-derived myocardial systolic strain rate is a strong index of left ventricular contractility. *Circulation*, 105: 99–105, 2002.
123. Pellerin D., Sharma R., Elliott P., Veyrat C. Tissue doppler, strain, and strain rate echocardiography for the assessment of left and right systolic ventricular function. *Heart*, 89 Suppl 3: iii9–17, 2003.
124. Isaaz K., Thompson A., Ethevenot G., Cloez JL, Brembilla B., Pernot C. Doppler echocardiographic measurement of low velocity motion of the left ventricular posterior wall. *Am. J. Cardiol.*, 64: 66–75, 1989.
125. McDicken W.N., Sutherland G.R., Moran C.M., Gordon L.N. Colour doppler velocity imaging of the myocardium. *Ultrasound in Medicine & Biology*, 18: 651–654, 1992.
126. Sutherland G.R., Stewart M.J., Groundstroem K.W., Moran C.M., Fleming A., Guell-Peris F.J., Riemersma R.A., Fenn L.N, Fox K.A., McDicken W.N. Color doppler myocardial imaging: A new technique for the assessment of myocardial function. *J. Am. Soc. Echocardiogr.*, 7: 441–458, 1994.
127. Fleming A.D., McDicken W.N., Sutherland G.R., Hoskins P.R. Assessment of colour doppler tissue imaging using test-phantoms. *Ultrasound Med. Biol.*, 20: 937–951, 1994.
128. Heimdal A., Stoylen A., Torp H., Skjaerpe T. Real-time strain rate imaging of the left ventricle by ultrasound. *Journal of the American Society of Echocardiography: official publication of the American Society of Echocardiography*, 11: 1013–1019, 1998.
129. Lange A., Palka P., Nowicki A., Olszewski R., Anderson T., Adamus J., Sutherland G.R., Fox K.A. Three-dimensional echocardiographic evaluation of left ventricular volume: Comparison of doppler myocardial imaging and standard gray-scale imaging with cineventriculography – an in vitro and in vivo study. *Am. Heart. J.*, 135: 970–979, 1998.
130. Kowalski M., Kukulski T., Jamal F., D’Hooge J., Weidemann F., Rademakers F., Bijnens B., Hatle L., Sutherland G.R. Can natural strain and strain rate quantify regional myocardial deformation? A study in healthy subjects. *Ultrasound Med. Biol.*, 27: 1087–1097, 2001.
131. Kukulski T., Jamal F., D’Hooge J., Bijnens B., De Scheerder I., Sutherland G.R. Acute changes in systolic and diastolic events during clinical coronary angioplasty:

- A comparison of regional velocity, strain rate, and strain measurement. *Journal of the American Society of Echocardiography: official publication of the American Society of Echocardiography*, 15: 1–12, 2002.
132. Nowicki A., Olszewski R., Etienne J., Karłowicz P., Adamus J. Assessment of wall velocity gradient imaging using a test phantom. *Ultrasound Med. Biol.*, 22: 1255–1260, 1996.
133. Palka P., Lange A., Fleming A.D., Sutherland G.R., Fenn L.N., McDicken W.N. Doppler tissue imaging: Myocardial wall motion velocities in normal subjects. *Journal of the American Society of Echocardiography: official publication of the American Society of Echocardiography*, 8: 659–668, 1995.
134. Erbel R.N., Dozdz J. *Atlas of tissue doppler echocardiography*. Steinkopf Verlag, 1995.
135. Donal E., Thebault C., Lund L.H., Kervio G., Reynaud A., Simon T., Drouet E., Nonotte E., Linde C., Daubert J.-C., Heart failure with a preserved ejection fraction additive value of an exercise stress echocardiography. *Eur. Heart J. Cardiovasc. Imaging.*, 13 (8): 656–665, 2012.
136. Dickstein K., Cohen-Solal A., Filippatos G., McMurray J.J., Ponikowski P., Poole-Wilson P.A., Stromberg A., van Veldhuisen D.J., Atar D., Hoes A.W., Keren A., Mebazaa A., Nieminen M., Priori S.G., Swedberg K. Esc guidelines for the diagnosis and treatment of acute and chronic heart failure 2008: The task force for the diagnosis and treatment of acute and chronic heart failure 2008 of the european society of cardiology. Developed in collaboration with the heart failure association of the esc (hfa) and endorsed by the european society of intensive care medicine (esicm). *European Heart Journal*, 29: 2388–2442, 2008.
137. Nagueh S.F., Appleton C.P., Gillebert T.C., Marino P.N., Oh J.K., Smiseth O.A., Waggoner A.D., Flachskampf F.A., Pellikka P.A., Evangelisa A. Recommendations for the evaluation of left ventricular diastolic function by echocardiography. *European Journal of echocardiography: the journal of the Working Group on Echocardiography of the European Society of Cardiology*, 10: 165–193, 2009.
138. Nagueh S.F., Middleton K.J., Kopelen H.A., Zoghbi W.A., Quinones M.A. Doppler tissue imaging: A noninvasive technique for evaluation of left ventricular relaxation and estimation of filling pressures. *Journal of the American College of Cardiology*, 30: 1527–1533, 1997.
139. Garcia M.J., Thomas J.D., Klein A.L. New doppler echocardiographic applications for the study of diastolic function. *Journal of the American College of Cardiology*, 32: 865–875, 1998.
140. D’Hooge J., Bijnens B., Thoen J., Van de Werf F., Sutherland G.R., Suetens P. Echocardiographic strain and strain-rate imaging: A new tool to study regional myocardial function. *IEEE Trans. Med. Imaging*, 21: 1022–1030, 2002.
141. Kasai C., Harada A. Real-time two-dimensional blood flow imaging using an auto-correlation technique. *IEEE Trans. Biomed. Eng.*, SU-32: 458–464, 1985.

142. Kowalski M. *Pomiar wielkości i tempa regionalnego odkształcenia mięśnia serca (strain/strain rate imaging) – nowe perspektywy echokardiografii*. Rozprawa habilitacyjna. Instytut Kardiologii, Warszawa, 2004.
143. Yoshida T., Mori M., Nimura Y., Hikita G., Taka Gishi S., Nakanishi K., Satomura S. Analysis of heart motion with ultrasonic doppler method and its clinical application. *American Heart Journal*, 61: 61–75, 1961.
144. Sutherland G.R.H., Claus L., D’Hooge P., Bijmens J., Hasselt B.H. *Doppler myocardial imaging – a textbook*. Hasselt Belgium: BSWK; 2006.
145. Cardim N. Tissue doppler imaging. *Revista portuguesa de cardiologia: orgao oficial da Sociedade Portuguesa de Cardiologia – Portuguese Journal of Cardiology: an official journal of the Portuguese Society of Cardiology*, 17 Suppl 3: III65–68, 1998.
146. Trambaiolo P., Tonti G., Salustri A., Fedele F., Sutherland G. New insights into regional systolic and diastolic left ventricular function with tissue doppler echocardiography: From qualitative analysis to a quantitative approach. *Journal of the American Society of Echocardiography: official publication of the American Society of Echocardiography*, 14: 85–96, 2001.
147. Price D.J., Wallbridge D.R., Stewart M.J. Tissue doppler imaging: Current and potential clinical applications. *Heart*, 84 Suppl 2: II11–18, 2000.
148. Kukulski T. *Ilościowa analiza zmian regionalnej funkcji mięśnia sercowego wywołanych ostrym niedokrwieniem. Ocena eksperymentalna i kliniczna za pomocą wybranych parametrów dopplera miokardialnego*. Rozprawa habilitacyjna. Śląska Akademia Medyczna w Katowicach, 2002.
149. Ruan Q., Rao L., Middleton K.J., Khoury D.S., Nagueh S.F. Assessment of left ventricular diastolic function by early diastolic mitral annulus peak acceleration rate: Experimental studies and clinical application. *J. Appl. Physiol.*, 100: 679–684, 2006.
150. Garcia-Fernandez J., Azevedo J. *Doppler tissue imaging echocardiography*. McGraw-Hill, Madrid, Spain 1997.
151. Kukulski T., Voigt J.U, Wilkenshoff U.M., Strotmann J.M., Wranne B., Hatle L., Sutherland G.R. A comparison of regional myocardial velocity information derived by pulsed and color doppler techniques: An in vitro and in vivo study. *Echocardiography*, 17: 639–651, 2000.
152. McCulloch M., Zoghbi W.A., Davis R., Thomas C., Dokainish H. Color tissue doppler myocardial velocities consistently underestimate spectral tissue doppler velocities: Impact on calculation peak transmitral pulsed doppler velocity/early diastolic tissue doppler velocity (e/ea). *J. Am. Soc. Echocardiogr.*, 19: 744–748, 2006.
153. Oki T., Tabata T., Yamada H., Wakatsuki T., Shinohara H., Nishikado A., Iuchi A., Fukuda N., Ito S. Clinical application of pulsed doppler tissue imaging for assessing abnormal left ventricular relaxation. *The American Journal of Cardiology*, 79: 921–928, 1997.

154. Ommen S.R., Nishimura R.A., Appleton C.P., Miller F.A., Oh J.K., Redfield M.M., Tajik A.J. Clinical utility of doppler echocardiography and tissue doppler imaging in the estimation of left ventricular filling pressures: A comparative simultaneous doppler-catheterization study. *Circulation*, 102: 1788–1794, 2000.
155. Sohn D.W., Chai I.H., Lee D.J., Kim H.C., Kim H.S., Oh B.H., Lee M.M., Park Y.B., Choi Y.S., Seo J.D., Lee Y.W. Assessment of mitral annulus velocity by doppler tissue imaging in the evaluation of left ventricular diastolic function. *Journal of the American College of Cardiology*, 30: 474–480, 1997.
156. Alam M., Wardell J., Andersson E., Samad B.A., Nordlander R. Characteristics of mitral and tricuspid annular velocities determined by pulsed wave doppler tissue imaging in healthy subjects. *J. Am. Soc. Echocardiogr.*, 12: 618–628, 1999.
157. Henein M., Francis D., Mörner S., Waldenström A., Kazzam E. Tissue doppler analysis of age-dependency in diastolic ventricular behaviour and filling: A cross-sectional study of healthy hearts (the umel general population heart study). *Eur. Heart J.*, 23: 162–171, 2002.
158. Nikitin N.P., Witte K.K., Thackray S.D., de Silva R., Clark A.L., Cleland J.G. Longitudinal ventricular function: Normal values of atrioventricular annular and myocardial velocities measured with quantitative two-dimensional color doppler tissue imaging. *J. Am. Soc. Echocardiogr.*, 16: 906–921, 2003.
159. Donovan C.L., Armstrong W.F., Bach D.S. Quantitative doppler tissue imaging of the left ventricular myocardium: Validation in normal subjects. *Am. Heart J.*, 130: 100–104, 1995.
160. De Sutter J., De Backer J., Van de Veire N., Velghe A., De Buyzere M., Gillebert T.C. Effects of age, gender, and left ventricular mass on septal mitral annulus velocity ( $e'$ ) and the ratio of transmitral early peak velocity to  $e'$  ( $e'/e'$ ). *The American Journal of Cardiology*, 95: 1020–1023, 2005.
161. Nikitin N.P., Witte K.K. Application of tissue doppler imaging in cardiology. *Cardiology*, 101: 170–184, 2004.
162. Mishiroy Y., Oki T., Yamada H., Wakatsuki T., Ito S. Evaluation of left ventricular contraction abnormalities in patients with dilated cardiomyopathy with the use of pulsed tissue doppler imaging. *J. Am. Soc. Echocardiogr.*, 12: 913–920, 1999.
163. Eder V., Marchal C., Tranquart F., Sirinelli A., Pottier J.M., Cosnay P. Localization of the ventricular preexcitation site in wolff-parkinson-white syndrome with doppler tissue imaging. *J. Am. Soc. Echocardiogr.*, 13: 995–1001, 2000.
164. Chetboul V. Doppler myocardial tissue imaging: A new promising echocardiographic technique]. *Schweizer Archiv. fur Tierheilkunde*, 145: 416–423, 2003.
165. Rushmer R.F., Crystal D.K., Wagner C. The functional anatomy of ventricular contraction. *Circulation Research*, 1: 162–170, 1953.
166. Isaza K. What are we actually measuring by doppler tissue imaging? *Journal of the American College of Cardiology*, 36: 897–899, 2000.
167. Sengupta P.P., Mohan J.C., Pandian N.G. Tissue doppler echocardiography: Principles and applications. *Indian Heart Journal*, 54: 368–378, 2002.

168. Gulati V.K., Katz W.E., Follansbee W.P., Gorcsan J., 3rd. Mitral annular descent velocity by tissue doppler echocardiography as an index of global left ventricular function. *Am. J. Cardiol.*, 77: 979–984, 1996.
169. Nagueh S.F., Sun H., Kopelen H.A., Middleton K.J., Khoury D.S. Hemodynamic determinants of the mitral annulus diastolic velocities by tissue doppler. *Journal of the American College of Cardiology*, 37: 278–285, 2001.
170. Hasegawa H., Little W.C., Ohno M., Brucks S., Morimoto A., Cheng H.J., Cheng C.P. Diastolic mitral annular velocity during the development of heart failure. *Journal of the American College of Cardiology*, 41: 1590–1597, 2003.
171. Caiani E.G., Weinert L., Takeuchi M., Veronesi F., Sugeng L., Corsi C., Capderou A., Cerutti S., Vaida P., Lang R.M. Evaluation of alterations on mitral annulus velocities, strain, and strain rates due to abrupt changes in preload elicited by parabolic flight. *J. Appl. Physiol.*, 103: 80–87, 2007.
172. Yamamoto T., Oki T., Yamada H., Tanaka H., Ishimoto T., Wakatsuki T., Tabata T., Ito S. Prognostic value of the atrial systolic mitral annular motion velocity in patients with left ventricular systolic dysfunction. *Journal of the American Society of Echocardiography: official publication of the American Society of Echocardiography*, 16: 333–339, 2003.
173. Hillis G.S., Moller J.E., Pellikka P.A., Gersh B.J., Wright R.S., Ommen S.R., Reeder G.S., Oh J.K. Noninvasive estimation of left ventricular filling pressure by  $e/e'$  is a powerful predictor of survival after acute myocardial infarction. *Journal of the American College of Cardiology*, 43: 360–367, 2004.
174. Hillis G.S., Ujino K., Mulvagh S.L., Hagen M.E., Oh J.K. Echocardiographic indices of increased left ventricular filling pressure and dilation after acute myocardial infarction. *Journal of the American Society of Echocardiography: official publication of the American Society of Echocardiography*, 19: 450–456, 2006.
175. Bach D.S., Armstrong W.F., Donovan C.L., Muller D.W. Quantitative doppler tissue imaging for assessment of regional myocardial velocities during transient ischemia and reperfusion. *Am. Heart. J.*, 132: 721–725, 1996.
176. Bolognesi R., Tsialtas D., Barilli A.L., Manca C., Zeppellini R., Javernaro A., Cucchini F. Detection of early abnormalities of left ventricular function by hemodynamic, echo-tissue doppler imaging, and mitral doppler flow techniques in patients with coronary artery disease and normal ejection fraction. *J. Am. Soc. Echocardiogr.*, 14: 764–772, 2001.
177. Bijmens B., Claus P., Weidemann F., Strotmann J., Sutherland G.R. Investigating cardiac function using motion and deformation analysis in the setting of coronary artery disease. *Circulation*, 116: 2453–2464, 2007.
178. Edvardsen T., Aakhus S., Endresen K., Bjornerheim R., Smiseth O.A., Ihlen H. Acute regional myocardial ischemia identified by 2-dimensional multiregion tissue doppler imaging technique. *Journal of the American Society of Echocardiography: official publication of the American Society of Echocardiography*, 13: 986–994, 2000.



179. Urheim S., Edvardsen T., Steine K., Skulstad H., Lyseggen E., Rodevand O., Smi-seth OA. Postsystolic shortening of ischemic myocardium: A mechanism of abnormal intraventricular filling. *American Journal of Physiology. Heart and Circulatory Physiology*, 284: H2343–2350, 2003.
180. Weidemann F., Dommke C., Bijmens B., Claus P., D’Hooge J., Mertens P., Verbe-ken E., Maes A., Van de Werf F., De Scheerder I., Sutherland G.R. Defining the transmuralty of a chronic myocardial infarction by ultrasonic strain-rate imaging: Implications for identifying intramural viability: An experimental study. *Circulation*, 107: 883–888, 2003.
181. Derumeaux G., Ovize M., Loufoua J., Andre-Fouet X., Minaire Y., Cribier A., Letac B. Doppler tissue imaging quantitates regional wall motion during myocardial ischemia and reperfusion. *Circulation*, 97: 1970–1977, 1998.
182. Kukulski T., Jamal F., Herbots L., D’Hooge J., Bijmens B., Hatle L., De Sche-erder I., Sutherland G.R. Identification of acutely ischemic myocardium using ul-trasonic strain measurements. A clinical study in patients undergoing coronary angioplasty. *Journal of the American College of Cardiology*, 41: 810–819, 2003.
183. Cain P., Khoury V., Short L., Marwick T.H. Usefulness of quantitative echocar-diographic techniques to predict recovery of regional and global left ventricular function after acute myocardial infarction. *The American Journal of Cardiology*, 91: 391–396, 2003.
184. Peteiro J., Bouzas-Mosquera A. Peak treadmill exercise echocardiography. *Reviews on Recent Clinical Trials*, 5: 94–102, 2010.
185. Katz W.E., Gulati V.K., Mahler C.M., Goresan J., 3rd. Quantitative evaluation of the segmental left ventricular response to dobutamine stress by tissue doppler echocardiography. *Am. J. Cardiol.*, 79: 1036–1042, 1997.
186. Mehra M.R., Greenberg B.H. Cardiac resynchronization therapy: Caveat medicus! *J. Am. Coll. Cardiol.*, 43: 1145–1148, 2004.
187. Heydari B., Jerosch-Herold M., Kwong R.Y. Imaging for planning of cardiac resyn-chronization therapy. *JACC. Cardiovascular Imaging*, 5: 93–110, 2012.
188. Ganjehei L., Razavi M., Massumi A. Cardiac resynchronization therapy: A decade of experience and the dilemma of nonresponders. *Texas Heart Institute Journal / from the Texas Heart Institute of St. Luke’s Episcopal Hospital, Texas Children’s Hospital*, 38: 358–360, 2011.
189. Bax J.J., Bleeker G.B., Marwick T.H., Molhoek S.G., Boersma E., Steendijk P., van der Wall E.E., Schalij M.J. Left ventricular dyssynchrony predicts response and prognosis after cardiac resynchronization therapy. *J. Am. Coll. Cardiol*, 44: 1834–1840, 2004.
190. Goresan J., 3rd, Kanzaki H., Bazaz R., Dohi K., Schwartzman D. Usefulness of echocardiographic tissue synchronization imaging to predict acute response to car-diac resynchronization therapy. *Am. J. Cardiol.*, 93: 1178–1181, 2004.
191. Yu C.M., Zhang Q., Fung J.W., Chan H.C., Chan Y.S., Yip G.W., Kong S.L., Lin H., Zhang Y., Sanderson J.E. A novel tool to assess systolic asynchrony and

- identify responders of cardiac resynchronization therapy by tissue synchronization imaging. *J. Am. Coll. Cardiol.*, 45: 677–684, 2005.
192. Colonna P., D'Agostino C., Del Salvatore B., Sorino M. New echocardiographic technologies in the study of acute myocardial infarction. *Italian Heart Journal: official journal of the Italian Federation of Cardiology*, 5 Suppl 6: 25S–40S, 2004.
  193. Citro R., Galderisi M. Myocardial postsystolic motion in ischemic and not ischemic myocardium: The clinical value of tissue doppler. *Echocardiography*, 22: 525–532, 2005.
  194. Iwasaki Y., Satomi G., Yasukochi S. Analysis of ventricular septal motion by doppler tissue imaging in atrial septal defect and normal heart. *The American Journal of Cardiology*, 83: 206–210, 1999.
  195. Brodin L.A. Tissue doppler, a fundamental tool for parametric imaging. *Clinical Physiology and Functional Imaging*, 24: 147–155, 2004.
  196. Van de Veire N.R., De Sutter J., Bax J.J., Roelandt J.R. Technological advances in tissue doppler imaging echocardiography. *Heart*, 94: 1065–1074, 2008.
  197. Urheim S., Edvardsen T., Torp H., Angelsen B., Smiseth O.A. Myocardial strain by doppler echocardiography. Validation of a new method to quantify regional myocardial function. *Circulation*, 102: 1158–1164, 2000.
  198. Zagrzebski J.A. Doppler implement. *Essentials of Ultrasound Physics*, 5: 90–91, 1996.
  199. Sade L.E., Gorcsan J., 3rd, Severyn D.A., Edelman K., Katz W.E. Usefulness of angle corrected tissue doppler to assess segmental left ventricular function during dobutamine stress echocardiography in patients with and without coronary artery disease. *The American Journal of Cardiology*, 96: 141–147, 2005.
  200. Castro P.L., Greenberg N.L., Drinko J., Garcia M.J., Thomas J.D. Potential pitfalls of strain rate imaging: Angle dependency. *Biomedical Sciences Instrumentation*, 36: 197–202, 2000.
  201. Leitman M., Lysyansky P., Sidenko S., Shir V., Peleg E., Binenbaum M., Kaluski E., Krakover R., Vered Z. Two-dimensional strain – a novel software for real-time quantitative echocardiographic assessment of myocardial function. *Journal of the American Society of Echocardiography: official publication of the American Society of Echocardiography*, 17: 1021–1029, 2004.
  202. Chrzanowski L.L., Krzemińska-Pakuła P., Wejner-Milk M., Jasińska P., Drożdż A., Kasprzak J. Echokardiograficzna ocena odkształcenia lewej komory przy zastosowaniu techniki dopлера tkankowego oraz śledzenia markerów akustycznych (speckle tracking). *Pol. Przegl. Kardiol.*, 9 (3): 195–202, 2007.
  203. Bohs L.N., Trahey G.E. A novel method for angle independent ultrasonic imaging of blood flow and tissue motion. *IEEE Transactions on Bio-Medical Engineering*, 38: 280–286, 1991.

204. Helle-Valle T., Crosby J., Edvardsen T., Lyseggen E., Amundsen B.H., Smith H.J., Rosen B.D., Lima J.A., Torp H., Ihlen H., Smiseth O.A. New noninvasive method for assessment of left ventricular rotation: Speckle tracking echocardiography. *Circulation*, 112: 3149–3156, 2005.
205. Cho G.Y., Chan J., Leano R., Strudwick M., Marwick T.H. Comparison of two-dimensional speckle and tissue velocity based strain and validation with harmonic phase magnetic resonance imaging. *The American Journal of Cardiology*, 97: 1661–1666, 2006.
206. Belohlavek M., Bartleson V.B., Zobitz M.E. Real-time strain rate imaging: Validation of peak compression and expansion rates by a tissue-mimicking phantom. *Echocardiography*, 18: 565–571, 2001.
207. Amundsen B.H., Helle-Valle T., Edvardsen T., Torp H., Crosby J., Lyseggen E., Stoylen A., Ihlen H., Lima J.A., Smiseth O.A., Slordahl S.A. Noninvasive myocardial strain measurement by speckle tracking echocardiography: Validation against sonomicrometry and tagged magnetic resonance imaging. *Journal of the American College of Cardiology*, 47: 789–793, 2006.
208. Korinek J., Wang J., Sengupta P.P., Miyazaki C., Kjaergaard J., McMahon E., Abraham T.P., Belohlavek M. Two-dimensional strain – a doppler-independent ultrasound method for quantitation of regional deformation: Validation in vitro and in vivo. *Journal of the American Society of Echocardiography: official publication of the American Society of Echocardiography*, 18: 1247–1253, 2005.
209. Korinek J., Kjaergaard J., Sengupta P.P., Yoshifuku S., McMahon E.M., Cha S.S., Khandheria B.K., Belohlavek M. High spatial resolution speckle tracking improves accuracy of 2-dimensional strain measurements: An update on a new method in functional echocardiography. *Journal of the American Society of Echocardiography: official publication of the American Society of Echocardiography*, 20: 165–170, 2007.
210. Geyer H., Caracciolo G., Abe H., Wilansky S., Carej S., Gentile F., Nesser H.J., Khandheria B., Narula J., Sengupta P.P. Assessment of myocardial mechanics using speckle tracking echocardiography: Fundamentals and clinical applications. *Journal of the American Society of Echocardiography: official publication of the American Society of Echocardiography*, 23: 351–369, 2010; quiz 453–355.
211. Vannan M.A., Pedrizzetti G., Li P., Gurudevan S., Houle H., Main J., Jackson J., Nanda N.C. Effect of cardiac resynchronization therapy on longitudinal and circumferential left ventricular mechanics by velocity vector imaging: Description and initial clinical application of a novel method using high-frame rate b-mode echocardiographic images. *Echocardiography*, 22: 826–830, 2005.
212. Saito K., Okura H., Watanabe N., Hayashida A., Obase K., Imai K., Maehama T., Kawamoto T., Neishi Y., Yoshida K. Comprehensive evaluation of left ventricular strain using speckle tracking echocardiography in normal adults: Comparison of three-dimensional and two-dimensional approaches. *Journal of the American Society of Echocardiography: official publication of the American Society of Echocardiography*, 22: 1025–1030, 2009.

213. Kataoka A., Funabashi N., Yajima R., Takahashi M., Takahashi A., Saito M., Yamaguchi C., Imaeda T., Lee K., Komuro I. Differentiation of pseudodyskinesia of inferior left ventricular wall from inferior myocardial infarction by assessment of regional myocardial strain using two-dimensional speckle tracking echocardiography. *International Journal of Cardiology*, 152: 362–368, 2011.
214. Ogawa K., Hozumi T., Sugioka K., Matsumura Y., Nishiura M., Kanda R., Abe Y., Takemoto Y., Yoshiyama M., Yoshikawa J. Usefulness of automated quantitation of regional left ventricular wall motion by a novel method of two-dimensional echocardiographic tracking. *The American Journal of Cardiology*, 98: 1531–1537, 2006.
215. Vendelin M., Bovendeerd PH, Engelbrecht J., Arts T. Optimizing ventricular fibers: Uniform strain or stress, but not atp consumption, leads to high efficiency. *American Journal of Physiology. Heart and Circulatory Physiology*, 283: H1072–1081, 2002.
216. Gilman G., Khandheria B.K., Hagen M.E., Abraham T.P., Seward J.B., Belohlavek M. Strain rate and strain: A step-by-step approach to image and data acquisition. *Journal of the American Society of Echocardiography: official publication of the American Society of Echocardiography*, 17: 1011–1020, 2004.
217. D’Hooge J., Heimdal A., Jamal F., Kukulski T., Bijnens B., Rademakers F., Hatle L., Suetens P., Sutherland G.R. Regional strain and strain rate measurements by cardiac ultrasound: Principles, implementation and limitations. *European Journal of Echocardiography: the journal of the Working Group on Echocardiography of the European Society of Cardiology*, 1: 154–170, 2000.
218. Dandel M., Hetzer R. Echocardiographic strain and strain rate imaging-clinical applications. *International Journal of Cardiology*, 132: 11–24, 2009.
219. Mor-Avi V., Lang R.M., Badano L.P., Belohlavek M., Cardim N.M., Derumeaux G., Galderisi M., Marwick T., Nagueh S.F., Sengupta P.P., Sicari R., Smiseth O.A., Smulevitz B., Takeuchi M., Thomas J.D., Vannan M., Voigt J.U., Zamorano J.L. Current and evolving echocardiographic techniques for the quantitative evaluation of cardiac mechanics: ASE/EAE consensus statement on methodology and indications endorsed by the Japanese society of echocardiography. *European Journal of Echocardiography: the journal of the Working Group on Echocardiography of the European Society of Cardiology*, 12: 167–205, 2011.
220. Pislaru C., Anagnostopoulos P.C., Seward J.B., Greenleaf J.F., Belohlavek M. Higher myocardial strain rates during isovolumic relaxation phase than during ejection characterize acutely ischemic myocardium. *Journal of the American College of Cardiology*, 40: 1487–1494, 2002.
221. Hashimoto I., Li X., Hejmadi Bhat A., Jones M., Zetts A.D., Sahn D.J. Myocardial strain rate is a superior method for evaluation of left ventricular subendocardial function compared with tissue doppler imaging. *Journal of the American College of Cardiology*, 42: 1574–1583, 2003.
222. Gorcsan J., 3rd, Tanaka H. Echocardiographic assessment of myocardial strain. *Journal of the American College of Cardiology*, 58: 1401–1413, 2011.

223. Thomas J.D., Popovic Z.B. Assessment of left ventricular function by cardiac ultrasound. *Journal of the American College of Cardiology*, 48: 2012–2025, 2006.
224. Voigt J.U., Exner B., Schmiedehausen K., Huchzermeyer C., Reulbach U., Nixdorff U., Platsch G., Kuwert T., Daniel W.G., Flachskampf F.A. Strain-rate imaging during dobutamine stress echocardiography provides objective evidence of inducible ischemia. *Circulation*, 107: 2120–2126, 2003.
225. Thambyrajah J., Vijayalakshmi K., Graham R.J., Turley A.J., de Belder M.A., Stewart M.J. Strain rate imaging pre- and post-percutaneous coronary intervention: A potential role in the objective detection of ischaemia in exercise stress echocardiography. *European Journal of echocardiography: the journal of the Working Group on Echocardiography of the European Society of Cardiology*, 9: 646–654, 2008.
226. Ingul C.B., Stoylen A., Slordahl S.A., Wiseth R., Burgess M., Marwick T.H. Automated analysis of myocardial deformation at dobutamine stress echocardiography: An angiographic validation. *Journal of the American College of Cardiology*, 49: 1651–1659, 2007.
227. Hoffmann R., Altiok E., Nowak B., Heussen N., Kuhl H., Kaiser HJ, Bull U., Hanrath P. Strain rate measurement by doppler echocardiography allows improved assessment of myocardial viability inpatients with depressed left ventricular function. *Journal of the American College of Cardiology*, 39: 443–449, 2002.
228. Toyoda T., Baba H., Akasaka T., Akiyama M., Neishi Y., Tomita J., Sukmawan R., Koyama Y., Watanabe N., Tamano S., Shinomura R., Komuro I., Yoshida K. Assessment of regional myocardial strain by a novel automated tracking system from digital image files. *Journal of the American Society of Echocardiography: official publication of the American Society of Echocardiography*, 17: 1234–1238, 2004.
229. Suhling M., Jansen C., Arigovindan M., Buser P., Marsch S., Unser M., Hunziker P. Multiscale motion mapping: A novel computer vision technique for quantitative, objective echocardiographic motion measurement independent of doppler: First clinical description and validation. *Circulation*, 110: 3093–3099, 2004.
230. Cannesson M., Tanabe M., Suffoletto M.S., Schwartzman D., Gorcsan J., 3rd. Velocity vector imaging to quantify ventricular dyssynchrony and predict response to cardiac resynchronization therapy. *Am. J. Cardiol.*, 98: 949–953, 2006.
231. Papademetris X., Sinusas A.J., Dione D.P., Duncan J.S. Estimation of 3d left ventricular deformation from echocardiography. *Med. Image Anal.*, 5: 17–28, 2001.
232. Pislaru C., Pellikka P.A. Tissue doppler and strain-rate imaging in cardiac ultrasound imaging: Valuable tools or expensive ornaments? *Expert Review of Cardiovascular Therapy*, 3: 1–4, 2005.
233. Marwick T.H. Measurement of strain and strain rate by echocardiography: Ready for prime time? *Journal of the American College of Cardiology*, 47: 1313–1327, 2006.
234. Abraham T.P., Dimaano V.L., Liang H.Y. Role of tissue doppler and strain echocardiography in current clinical practice. *Circulation*, 116: 2597–2609, 2007.

235. Teske A.J., De Boeck B.W., Melman P.G., Sieswerda G.T., Doevendans P.A., Cramer M.J. Echocardiographic quantification of myocardial function using tissue deformation imaging, a guide to image acquisition and analysis using tissue doppler and speckle tracking. *Cardiovascular Ultrasound*, 5: 27, 2007.
236. Ingul C.B., Torp H., Aase S.A., Berg S., Stoylen A., Slordahl S.A. Automated analysis of strain rate and strain: Feasibility and clinical implications. *Journal of the American Society of Echocardiography: official publication of the American Society of Echocardiography*, 18: 411–418, 2005.
237. Edler I., Hertz C.H. Use of ultrasonic reflectoscope for the continuous recording of movements of heart walls. *Kungl Fysiogr Sallsk Lund Forth.*, 24: 40, 1954.
238. Gilbert B.W., Schatz R.A., VonRamm O.T., Behar V.S., Kisslo J.A. Mitral valve prolapse. Two-dimensional echocardiographic and angiographic correlation. *Circulation*, 54: 716–723, 1976.
239. Bonow R.O., Carabello B.A., Chatterjee K., de Leon A.C., Jr., Faxon D.P., Freed M.D., Gaasch W.H., Lytle B.W., Nishimura R.A., O’Gara P.T., O’Rourke R.A., Otto C.M., Shah P.M., Shanewise J.S. 2008 focused update incorporated into the acc/aha 2006 guidelines for the management of patients with valvular heart disease: A report of the american college of cardiology/american heart association task force on practice guidelines (writing committee to revise the 1998 guidelines for the management of patients with valvular heart disease): Endorsed by the society of cardiovascular anesthesiologists, society for cardiovascular angiography and interventions, and society of thoracic surgeons. *Circulation*, 118: e523–661, 2008.
240. Torbicki A., Perrier A., Konstantinides S., Agnelli G., Galie N., Pruszczyk P., Bengel F., Brady A.J., Ferreira D., Janssens U., Klepetko W., Mayer E., Remy-Jardin M., Bassand J.P. Guidelines on the diagnosis and management of acute pulmonary embolism: The task force for the diagnosis and management of acute pulmonary embolism of the european society of cardiology (esc). *European Heart Journal*, 29: 2276–2315, 2008.
241. Perk G., Lang R.M., Garcia-Fernandez M.A., Lodato J., Sugeng L., Lopez J., Knight B.P., Messika-Zeitoun D., Shah S., Slater J., Brochet E., Varkey M., Hijazi Z., Marino N., Ruiz C., Kronzon I. Use of real time three-dimensional transesophageal echocardiography in intracardiac catheter based interventions. *Journal of the American Society of Echocardiography: official publication of the American Society of Echocardiography*, 22: 865–882, 2009.
242. Angeli F.S., Zhang Y., Sievers R., Jun K., Yim S., Boyle A., Yeghiazarians Y. Injection of human bone marrow and mononuclear cell extract into infarcted mouse hearts results in functional improvement. *The Open Cardiovascular Medicine Journal*, 6: 38–43, 2012.
243. Ikonomidis I., Tzortzis S., Paraskevaïdis I., Triantafyllidi H., Papadopoulos C., Papadakis I., Trivilou P., Parissis J., Anastasiou-Nana M., Lekakis J. Association of abnormal coronary microcirculatory function with impaired response of longitudinal left ventricular function during adenosine stress echocardiography in untreated hypertensive patients. *European Heart Journal Cardiovascular Imaging*, 2012.

244. Whitlow P.L., Feldman T., Pedersen W.R., Lim D.S., Kipperman R., Smalling R., Bajwa T., Herrmann H.C., Lasala J., Maddux J.T., Tuzcu M., Kapadia S., Trento A., Siegel R.J., Foster E., Glower D., Mauri L., Kar S. Acute and 12-month results with catheter-based mitral valve leaflet repair: The everest ii (endovascular valve edge-to-edge repair) high risk study. *Journal of the American College of Cardiology*, 59: 130–139, 2012.
245. Marijon E., Mirabel M., Celermajer D.S., Jouven X. Rheumatic heart disease. *Lancet*, 379: 953–964, 2012.
246. Kindermann I., Barth C., Mahfoud F., Ukena C., Lenski M., Yilmaz A., Klingel K., Kandolf R., Sechtem U., Cooper L.T., Bohm M. Update on myocarditis. *Journal of the American College of Cardiology*, 59: 779–792, 2012.
247. Inaba Y., Lindner J.R. Molecular imaging of disease with targeted contrast ultrasound imaging. *Translational Research: the Journal of Laboratory and Clinical Medicine*, 159: 140–148, 2012.
248. Evans C.F., Gammie J.S. Surgical management of mitral valve infective endocarditis. *Seminars in thoracic and cardiovascular surgery*, 23: 232–240, 2011.
249. Lloyd-Jones D., Adams RJ, Brown TM, Carnethon M., Dai S., De Simone G., Ferguson TB, Ford E., Furie K., Gillespie C., Go A., Greenlund K., Haase N., Hailpern S., Ho PM, Howard V., Kissela B., Kittner S., Lackland D., Lisabeth L., Marelli A., McDermott MM, Meigs J., Mozaffarian D., Mussolino M., Nichol G., Roger VL, Rosamond W., Sacco R., Sorlie P., Roger VL, Thom T., Wasserthiel-Smoller S., Wong ND, Wylie-Rosett J. Heart disease and stroke statistics – 2010 update: A report from the american heart association. *Circulation*, 121: e46–e215, 2010.
250. Fuster V., Voute J. Mdgs: Chronic diseases are not on the agenda. *Lancet*, 366: 1512–1514, 2005.
251. Taylor AJ, Cerqueira M., Hodgson JM, Mark D., Min J., O’Gara P., Rubin G.D. Accf/scct/acr/aha/ase/asnc/nasci/scai/scmr 2010 appropriate use criteria for cardiac computed tomography. A report of the american college of cardiology foundation appropriate use criteria task force, the society of cardiovascular computed tomography, the american college of radiology, the american heart association, the american society of echocardiography, the american society of nuclear cardiology, the north american society for cardiovascular imaging, the society for cardiovascular angiography and interventions, and the society for cardiovascular magnetic resonance. *Circulation*, 122: e525–555, 2010.
252. Sechtem U., Achenbach S., Friedrich M., Wackers F., Zamorano J.L. Non-invasive imaging in acute chest pain syndromes. *European Heart Journal cardiovascular Imaging*, 13: 69–78, 2012.
253. Hendel R.C., Abbott B.G., Bateman T.M., Blankstein R., Calnon D.A., Leppo J.A., Maddahi J., Schumaecker M.M., Shaw L.J., Ward R.P., Wolinsky D.G. The role of radionuclide myocardial perfusion imaging for asymptomatic individuals. *Journal of Nuclear Cardiology: official publication of the American Society of Nuclear Cardiology*, 18: 3–15, 2011.

254. Sahn D.J., DeMaria A., Kisslo J., Weyman A. Recommendations regarding quantitation in m-mode echocardiography: Results of a survey of echocardiographic measurements. *Circulation*, 58: 1072–1083, 1978.
255. Schiller N.B., Shah P.M., Crawford M., DeMaria A., Devereux R., Feigenbaum H., Gutgesell H., Reichek N., Sahn D., Schnittger I., et al. Recommendations for quantitation of the left ventricle by two-dimensional echocardiography. American society of echocardiography committee on standards, subcommittee on quantitation of two-dimensional echocardiograms. *Journal of the American Society of Echocardiography: official publication of the American Society of Echocardiography*, 2: 358–367, 1989.
256. Konofagou E., Ophir J. A new elastographic method for estimation and imaging of lateral displacements, lateral strains, corrected axial strains and poisson's ratios in tissues. *Ultrasound in Medicine & Biology*, 24: 1183–1199, 1998.
257. Chen E.J., Jenkins W.K., O'Brien W.D., Jr. Performance of ultrasonic speckle tracking in various tissues. *The Journal of the Acoustical Society of America*, 98: 1273–1278, 1995.
258. Rudski L.G., Lai W.W., Afilalo J., Hua L., Handschumacher M.D., Chandrasekaran K., Solomon S.D., Louie E.K., Schiller N.B. Guidelines for the echocardiographic assessment of the right heart in adults: A report from the american society of echocardiography endorsed by the european association of echocardiography, a registered branch of the european society of cardiology, and the canadian society of echocardiography. *J. Am. Soc. Echocardiogr.*, 23: 685–713, 2010.
259. Meluzin J., Spinarova L., Bakala J., Toman J., Krejci J., Hude P., Kara T., Soucek M. Pulsed doppler tissue imaging of the velocity of tricuspid annular systolic motion; a new, rapid, and non-invasive method of evaluating right ventricular systolic function. *Eur. Heart. J.*, 22: 340–348, 2001.
260. Kaluzynski K., Chen X., Emelianov S.Y., Skovoroda A.R., O'Donnell M. Strain rate imaging using two-dimensional speckle tracking. *IEEE Transactions on Ultrasonics, Ferroelectrics, and Frequency Control*, 48: 1111–1123, 2001.
261. D'Hooge J., Konofagou E., Jamal F., Heimdal A., Barrios L., Bijmens B., Thoen J., Van de Werf F., Sutherland G., Suetens P. Two-dimensional ultrasonic strain rate measurement of the human heart in vivo. *IEEE Trans. Ultrason. Ferroelectr. Freq. Control*, 49: 281–286, 2002.
262. Langeland S., D'Hooge J., Claessens T., Claus P., Verdonck P., Suetens P., Sutherland G.R., Bijmens B. Rf-based two-dimensional cardiac strain estimation: A validation study in a tissue-mimicking phantom. *IEEE Trans. Ultrason. Ferroelectr. Freq. Control*, 51: 1537–1546, 2004.
263. Sengupta P.P., Krishnamoorthy V.K., Korinek J., Narula J., Vannan M.A., Lester S.J., Tajik J.A., Seward J.B., Khandheria B.K., Belohlavek M. Left ventricular form and function revisited: Applied translational science to cardiovascular ultrasound imaging. *Journal of the American Society of Echocardiography: official publication of the American Society of Echocardiography*, 20: 539–551, 2007.



264. Meunier J. Tissue motion assessment from 3d echographic speckle tracking. *Physics in Medicine and Biology*, 43: 1241–1254, 1998.
265. Chen X., Xie H., Erkamp R., Kim K., Jia C., Rubin J.M., O'Donnell M. 3-d correlation-based speckle tracking. *Ultrasonic Imaging*, 27: 21–36, 2005.
266. Holrege C. The heart: A pulsing and perceptive center. In: Holrege C., ed. *The Dynamic Heart and Circulation*. Fair Oaks, CA: AWSNA, 2002.
267. Bogaert J., Rademakers FE. Regional nonuniformity of normal adult human left ventricle. *American Journal of Physiology. Heart and Circulatory Physiology*, 280: H610–620, 2001.
268. Quinones M.A., Douglas P.S., Foster E., Gorcsan J., 3rd, Lewis J.F., Pearlman A.S., Rychik J., Salcedo E.E., Seward J.B., Stevenson J.G., Thys D.M., Weitz H.H., Zoghbi W.A., Creager M.A., Winters W.L, Jr., Elnicki M., Hirshfeld J.W., Jr., Lorell B.H., Rodgers G.P., Tracy C.M., Weitz H.H. American college of cardiology/american heart association clinical competence statement on echocardiography: A report of the american college of cardiology/american heart association/american college of physicians – american society of internal medicine task force on clinical competence. *Circulation*, 107: 1068–1089, 2003.
269. Hoffmann R., von Bardeleben S., Kasprzak J.D., Borges A.C., Ten Cate F., Firschke C., Lafitte S., Al-Saadi N., Kuntz-Hehner S., Horstick G., Greis C., Engelhardt M., Vanoverschelde J.L., Becher H. Analysis of regional left ventricular function by cineventriculography, cardiac magnetic resonance imaging, and unenhanced and contrast-enhanced echocardiography: A multicenter comparison of methods. *Journal of the American College of Cardiology*, 47: 121–128, 2006.
270. Blondheim D.S., Beeri R., Feinberg M.S., Vaturi M., Shimoni S., Fehske W., Saggie A., Rosenmann D., Lysyansky P., Deutsch L., Leitman M., Kuperstein R., Hay I., Gilon D., Friedman Z., Agmon Y., Tsadok Y., Liel-Cohen N. Reliability of visual assessment of global and segmental left ventricular function: A multicenter study by the israeli echocardiography research group. *Journal of the American Society of Echocardiography: official publication of the American Society of Echocardiography*, 23: 258–264, 2010.
271. Yeung F., Levinson SF, Parker K.J. Multilevel and motion model-based ultrasonic speckle tracking algorithms. *Ultrasound in Medicine & Biology*, 24: 427–441, 1998.
272. Kisslo J., Firek B., Ota T., Kang DH, Fleishman CE, Stetten G., Li J., Ohazama C.J., Adams D., Landolfo C., Ryan T., von Ramm O. Real-time volumetric echocardiography: The technology and the possibilities. *Echocardiography*, 17: 773–779, 2000.
273. Ahmad M. Real-time three-dimensional echocardiography in assessment of heart disease. *Echocardiography*, 18: 73–77, 2001.
274. Marsan N.A., Tops L.F., Nihoyannopoulos P., Holman E.R., Bax J.J. Real-time three dimensional echocardiography: Current and future clinical applications. *Heart*, 95: 1881–1890, 2009.

275. Perez de Isla L., Balcones D.V., Fernandez-Golfin C., Marcos-Alberca P., Almeria C., Rodrigo J.L., Macaya C., Zamorano J. Three-dimensional-wall motion tracking: A new and faster tool for myocardial strain assessment: Comparison with two-dimensional-wall motion tracking. *Journal of the American Society of Echocardiography: official publication of the American Society of Echocardiography*, 22: 325–330, 2009.
276. Zarembo L.K., Krasilnikow V.A. *Wwiedienije w nieliniejnuju akustiku*. Izdatielstwo – Nauka, 1966.
277. Lang R.M., Bierig M., Devereux R.B., Flachskampf F.A., Foster E., Pellikka P.A., Picard M.H., Roman M.J., Seward J., Shanewise J., Solomon S., Spencer K.T., St. John Sutton M., Stewart W. Recommendations for chamber quantification. *Eur. J. Echocardiogr.*, 7: 79–108, 2006.
278. Wagner G.S. Normal elektrokardiography. In: *Marriott's practical elektrokardiography*. 11th ed. New York: Lippincott Williams and Wilkins, 44–69, 2008.
279. Anderson B. Echocardiography: The normal examination and echocardiographic measurements. *Mantly, Queensland, Australia*, 2000.
280. Chou T. *Elektrokardiography in clinical practice adult and pediatric*. W.B. Saunders Company, 1979.
281. Douglas G., Nicol F., Robertson C. *Macleod's clinical examination*. Elsevier Churchill Livingstone, 2005.
282. Cerqueira M.D., Weissman N.J., Dilsizian V., Jacobs A.K., Kaul S., Laskey W.K., Pennell D.J., Rumberger J.A., Ryan T., Verani M.S. Standardized myocardial segmentation and nomenclature for tomographic imaging of the heart: A statement for healthcare professionals from the cardiac imaging committee of the council on clinical cardiology of the american heart association. *Circulation*, 105: 539–542, 2002.
283. Bland J.M., Altman D.G. Measuring agreement in method comparison studies. *Statistical Methods in Medical Research*, 8: 135–160, 1999.
284. Nowicki A. *Ultradźwięki w Medycynie*, Wydawnictwo Instytutu Podstawowych Problemow Techniki PAN. Warszawa 2010.
285. Wagner R.F, Smith S.W., Sandrik J.M., Lopez H., Statistics of speckle in ultrasound b-scans. *IEEE Trans. Sonics Ultrasonics*, 30 (3): 156–163, 1983.
286. Nowicki A. *Wstęp do ultrasonografii. Podstawy fizyczne i instrumentacja*, Medipage. Warszawa 2003.
287. Byron F.W., Fuller R.W. *Matematyka w fizyce klasycznej i kwantowej*. tom I, 1975.
288. Byron F.W., Fuller R.W. *Matematyka w fizyce klasycznej i kwantowej*. Tom II, 1975.
289. Blotekjaer K., Ingebrigtsen K.A., Skeie H. A method for analyzing waves in structures consisting of metal strips on dispersive media. *IEEE Trans. Electron. Devices*, 20 (12): 1133–1138, 1973.

290. Wojcik J., Nowicki A., Lewin P.A., Bloomfield P.E., Kujawska T., Filipczynski L. Wave envelopes method for description of nonlinear acoustic wave propagation. *Ultrasonics*, 44: 310–329, 2006.
291. Wojcik J., Kujawska T., Nowicki A., Lewin P.A. Fast prediction of pulsed nonlinear acoustic fields from clinically relevant sources using time-averaged wave envelope approach: Comparison of numerical simulations and experimental results. *Ultrasonics*, 48: 707–715, 2008.
292. Douglas P.S., Khandheria B., Stainback R.F., Weissman N.J., Brindis R.G., Patel M.R., Alpert J.S., Fitzgerald D., Heidenreich P., Martin E.T., Messer J.V., Miller A.B., Picard M.H., Raggi P., Reed K.D., Rumsfeld J.S., Steimle A.E., Tonkovic R., Vijayaraghavan K., Yeon S.B., Hendel R.C., Peterson E., Wolk M.J., Allen J.M. Accf/ase/acep/asnc/scai/scct/scmr 2007 appropriateness criteria for transthoracic and transesophageal echocardiography: A report of the american college of cardiology foundation quality strategic directions committee appropriateness criteria working group, american society of echocardiography, american college of emergency physicians, american society of nuclear cardiology, society for cardiovascular angiography and interventions, society of cardiovascular computed tomography, and the society for cardiovascular magnetic resonance. Endorsed by the american college of chest physicians and the society of critical care medicine. *Journal of the American Society of Echocardiography: official publication of the American Society of Echocardiography*, 20: 787–805, 2007.
293. Picano E. Economic and biological costs of cardiac imaging. *Cardiovascular Ultrasound*, 3: 13, 2005.
294. Otero H.J., Rybicki F.J., Greenberg D., Mitsouras D., Mendoza J.A., Neumann P.J. Cost-effective diagnostic cardiovascular imaging: When does it provide good value for the money? *The International Journal of Cardiovascular Imaging*, 26: 605–612, 2010.
295. Maecken T., Zinke H., Zenz M., Grau T. How should anesthesiologists perform ultrasound examinations? Diagnostic use of ultrasound in emergency and intensive care and medicine. *Der Anaesthetist*, 60: 203–213, 2011.
296. Bose R., Matyal R., Panzica P., Karthik S., Subramaniam B., Pawlowski J., Mitchell J., Mahmood F. Transesophageal echocardiography simulator: A new learning tool. *Journal of Cardiothoracic and Vascular Anesthesia*, 23: 544–548, 2009.
297. Evangelista A., Flachskampf F., Lancellotti P., Badano L., Aguilar R., Monaghan M., Zamorano J., Nihoyannopoulos P. European association of echocardiography recommendations for standardization of performance, digital storage and reporting of echocardiographic studies. *European Journal of Echocardiography: the journal of the Working Group on Echocardiography of the European Society of Cardiology*, 9: 438–448, 2008.
298. Brown A.K., Roberts T.E., O'Connor P.J., Wakefield R.J., Karim Z., Emery P. The development of an evidence-based educational framework to facilitate the training of competent rheumatologist ultrasonographers. *Rheumatology (Oxford)*, 46: 391–397, 2007.

299. Lesniak-Plewinska B., Cygan S., Kaluzynski K., D'Hooge J., Zmigrodzki J., Kowalik E., Kordybach M., Kowalski M. A dual-chamber, thick-walled cardiac phantom for use in cardiac motion and deformation imaging by ultrasound. *Ultrasound in Medicine & Biology*, 36: 1145–1156, 2010.
300. Torrent-Guasp F., Ballester M., Buckberg G.D., Carreras F., Flotats A., Carrio I., Ferreira A., Samuels L.E., Narula J. Spatial orientation of the ventricular muscle band: Physiologic contribution and surgical implications. *The Journal of Thoracic and Cardiovascular surgery*, 122: 389–392, 2001.
301. Sengupta P.P., Korinek J., Belohlavek M., Narula J., Vannan M.A., Jahangir A., Khandheria B.K. Left ventricular structure and function: Basic science for cardiac imaging. *Journal of the American College of Cardiology*, 48: 1988–2001, 2006.
302. Burns A.T., McDonald I.G., Thomas J.D., Macisaac A., Prior D. Doin' the twist: New tools for an old concept of myocardial function. *Heart*, 94: 978–983, 2008.
303. Weiner R.B., Baggish A.L. Exercise-induced cardiac remodeling. *Progress in Cardiovascular Diseases*, 54: 380–386, 2012.
304. Roeske W.R., O'Rourke R.A., Klein A., Leopold G., Karliner J.S. Noninvasive evaluation of ventricular hypertrophy in professional athletes. *Circulation*, 53: 286–291, 1976.
305. Maron B.J., Isner J.M., McKenna W.J. 26th Bethesda conference: Recommendations for determining eligibility for competition in athletes with cardiovascular abnormalities. Task force 3: Hypertrophic cardiomyopathy, myocarditis and other myopericardial diseases and mitral valve prolapse. *Journal of the American College of Cardiology*, 24: 880–885, 1994.
306. Abergel E., Chatellier G., Hagege A.A., Oblak A., Linhart A., Ducardonnet A., Menard J. Serial left ventricular adaptations in world-class professional cyclists: Implications for disease screening and follow-up. *Journal of the American College of Cardiology*, 44: 144–149, 2004.
307. Notomi Y., Lysyansky P., Setser R.M., Shiota T., Popovic Z.B., Martin-Miklovic M.G., Weaver J.A., Oryszak S.J., Greenberg N.L., White R.D., Thomas J.D. Measurement of ventricular torsion by two-dimensional ultrasound speckle tracking imaging. *Journal of the American College of Cardiology*, 45: 2034–2041, 2005.
308. de Isla L.P., de Agustin A., Rodrigo J.L., Almeria C., del Carmen Manzano M., Rodriguez E., Garcia A., Macaya C., Zamorano J. Chronic mitral regurgitation: A pilot study to assess preoperative left ventricular contractile function using speckle-tracking echocardiography. *Journal of the American Society of Echocardiography: official publication of the American Society of Echocardiography*, 22: 831–838, 2009.
309. Maron B.J. Structural features of the athlete heart as defined by echocardiography. *Journal of the American College of Cardiology*, 7: 190–203, 1986.
310. Morganroth J., Maron B.J., Henry W.L., Epstein S.E. Comparative left ventricular dimensions in trained athletes. *Annals of Internal Medicine*, 82: 521–524, 1975.

311. Fagard R., Aubert A., Lysens R., Staessen J., Vanhees L., Amery A. Noninvasive assessment of seasonal variations in cardiac structure and function in cyclists. *Circulation*, 67: 896–901, 1983.
312. Olszewski R., Adamus J. Kardiomiopatie. *Nowa Klin.*, 9: 1164–1167, 2002.
313. Kamiński L., Płońska E., Szyszka A., Peregud M., Olszewski R. Porównanie wybranych parametrów echokardiograficznych u sportowców poddanych różnym rodzajom treningu. *Pol. Merkuriusz Lek.*, 20: 274–278, 2006.
314. Rawlins J., Bhan A., Sharma S. Left ventricular hypertrophy in athletes. *European Journal of Echocardiography: the journal of the Working Group on Echocardiography of the European Society of Cardiology*, 10: 350–356, 2009.
315. Maron B.J., Pelliccia A., Spirito P. Cardiac disease in young trained athletes. Insights into methods for distinguishing athlete's heart from structural heart disease, with particular emphasis on hypertrophic cardiomyopathy. *Circulation*, 91: 1596–1601, 1995.
316. Sharma S., Maron B.J., Whyte G., Firoozi S., Elliott P.M., McKenna W.J. Physiologic limits of left ventricular hypertrophy in elite junior athletes: Relevance to differential diagnosis of athlete's heart and hypertrophic cardiomyopathy. *Journal of the American College of Cardiology*, 40: 1431–1436, 2002.
317. Pelliccia A., Kinoshita N., Pisicchio C., Quattrini F., Dipaolo FM, Ciardo R., Di Giacinto B., Guerra E., De Blasiis E., Casasco M., Culasso F., Maron B.J. Long-term clinical consequences of intense, uninterrupted endurance training in olympic athletes. *Journal of the American College of Cardiology*, 55: 1619–1625, 2010.
318. Maron B.J., Roberts W.C., McAllister H.A., Rosing D.R., Epstein S.E. Sudden death in young athletes. *Circulation*, 62: 218–229, 1980.
319. Burke A.P., Farb A., Virmani R., Goodin J., Smialek J.E. Sports-related and non-sports-related sudden cardiac death in young adults. *American Heart Journal*, 121: 568–575, 1991.
320. Gersh B.J., Maron B.J., Bonow R.O., Dearani J.A., Fifer M.A., Link M.S, Naidu S.S, Nishimura R.A., Ommen S.R., Rakowski H., Seidman C.E., Towbin J.A., Udelson J.E., Yancy C.W. 2011 accf/aha guideline for the diagnosis and treatment of hypertrophic cardiomyopathy: A report of the american college of cardiology foundation/american heart association task force on practice guidelines. Developed in collaboration with the american association for thoracic surgery, american society of echocardiography, american society of nuclear cardiology, heart failure society of america, heart rhythm society, society for cardiovascular angiography and interventions, and society of thoracic surgeons. *Journal of the American College of Cardiology*, 58: e212–260, 2011.
321. Gibson D.G., Brown D. Measurement of instantaneous left ventricular dimension and filling rate in man, using echocardiography. *British Heart Journal*, 35: 1141–1149, 1973.
322. Myers J.H., Stirling M.C., Choy M., Buda A.J., Gallagher K.P. Direct measurement of inner and outer wall thickening dynamics with epicardial echocardiography. *Circulation*, 74: 164–172, 1986.

323. Devereux R.B. Detection of left ventricular hypertrophy by m-mode echocardiography. Anatomic validation, standardization, and comparison to other methods. *Hypertension*, 9: II19–26, 1987.
324. Gorcsan J., 3rd, Romand J.A., Mandarin W.A., Deneault L.G., Pinsky M.R. Assessment of left ventricular performance by on-line pressure-area relations using echocardiographic automated border detection. *Journal of the American College of Cardiology*, 23: 242–252, 1994.
325. Perez J.E., Waggoner A.D., Barzilai B., Melton H.E., Jr., Miller J.G., Sobel B.E. On-line assessment of ventricular function by automatic boundary detection and ultrasonic backscatter imaging. *Journal of the American College of Cardiology*, 19: 313–320, 1992.
326. Perez J.E., Miller J.G., Holland M.R., Wickline S.A., Waggoner A.D., Barzilai B., Sobel B.E. Ultrasonic tissue characterization: Integrated backscatter imaging for detecting myocardial structural properties and on-line quantitation of cardiac function. *American Journal of Cardiac Imaging*, 8: 106–112, 1994.
327. Vitarelli A., Sciomer S., Penco M., Dagianti A., Pugliese M. Assessment of left ventricular dyssynergy by color kinesis. *The American Journal of Cardiology*, 81: 86G–90G, 1998.
328. Mobilia G., Buchberger R. Automated color-coded detection of endocardial boundary movements “color kinesis”. *Cardiologia*, 42: 425–427, 1997.
329. Godoy I.E., Mor-Avi V., Weinert L., Vignon P., Korcarz C., Spencer K.T., Lang R.M. Use of color kinesis for evaluation of left ventricular filling in patients with dilated cardiomyopathy and mitral regurgitation. *Journal of the American College of Cardiology*, 31: 1598–1606, 1998.
330. Caso P., Sutherland G.R., Fleming A., McDicken W.N. Doppler tissue imaging: Current status and future prospects. *Giornale Italiano di Cardiologia*, 25: 639–647, 1995.
331. Veyrat C., Pellerin D., Larrazet F. Myocardial doppler tissue imaging: Past, present and future. *Archives des Maladies du Coeur et des Vaisseaux*, 90: 1391–1402, 1997.
332. Ng A.C., Thomas L., Leung D.Y. Tissue doppler echocardiography. *Minerva Cardioangiologica*, 58: 357–378, 2010.
333. Caidahl K., Kazzam E., Lidberg J., Neumann Andersen G., Nordanstig J., Rantapaa Dahlqvist S., Waldenstrom A., Wikh R. New concept in echocardiography: Harmonic imaging of tissue without use of contrast agent. *Lancet*, 352: 1264–1270, 1998.
334. Behar V., Adam D., Lysyansky P., Friedman Z. The combined effect of nonlinear filtration and window size on the accuracy of tissue displacement estimation using detected echo signals. *Ultrasonics*, 41: 743–753, 2004.
335. Reisner S.A., Lysyansky P., Agmon Y., Mutlak D., Lessick J., Friedman Z. Global longitudinal strain: A novel index of left ventricular systolic function. *Journal of the American Society of Echocardiography: official publication of the American Society of Echocardiography*, 17: 630–633, 2004.

336. Soliman O.I., van Dalen B.M., Nemes A., Zwaan H.B., Vletter W.B., Ten Cate F.J., Theuns D.A., Jordaens L.J., Geleijnse M.L. Quantification of left ventricular systolic dyssynchrony by real-time three-dimensional echocardiography. *J. Am. Soc. Echocardiogr.*, 22: 232–239, 2009.
337. Caiani E.G, Corsi C., Sugeng L., MacEneaney P., Weinert L., Mor-Avi V., Lang R.M. Improved quantification of left ventricular mass based on endocardial and epicardial surface detection with real time three dimensional echocardiography. *Heart*, 92: 213–219, 2006.
338. Jacobs L.D., Salgo I.S., Goonewardena S., Weinert L., Coon P., Bardo D., Gerard O., Allain P., Zamorano J.L., de Isla L.P., Mor-Avi V., Lang R.M. Rapid online quantification of left ventricular volume from real-time three-dimensional echocardiographic data. *European Heart Journal*, 27: 460–468, 2006.
339. Mor-Avi V., Sugeng L., Lang R.M. Real-time 3-dimensional echocardiography: An integral component of the routine echocardiographic examination in adult patients? *Circulation*, 119: 314–329, 2009.
340. de Isla L.P., Vivas D., Zamorano J. Three-dimensional speckle tracking. *Current Cardiovascular Imaging Reports*, 1: 5, 2008.
341. Marcucci C., Lauer R., Mahajan A. New echocardiographic techniques for evaluating left ventricular myocardial function. *Seminars in Cardiothoracic and Vascular Anesthesia*, 12: 228–247, 2008.
342. Kalogeropoulos A.P., Georgiopoulou V.V., Gheorghiade M., Butler J. Echocardiographic evaluation of left ventricular structure and function: New modalities and potential applications in clinical trials. *Journal of Cardiac Failure*, 18: 159–172, 2012.
343. Mondillo S., Galderisi M., Mele D., Cameli M., Lomoriello V.S., Zaca V., Ballo P., D’Andrea A., Muraru D., Losi M., Agricola E., D’Errico A., Buralli S., Sciomer S., Nistri S., Badano L. Speckle-tracking echocardiography: A new technique for assessing myocardial function. *Journal of Ultrasound in Medicine: official journal of the American Institute of Ultrasound in Medicine*, 30: 71–83, 2011.
344. Burri M.V., Gupta D., Kerber R.E., Weiss R.M. Review of novel clinical applications of advanced, real-time, 3-dimensional echocardiography. *Translational Research: the Journal of Laboratory and Clinical Medicine*, 159: 149–164, 2012.
345. Salgo I.S., Tsang W., Ackerman W., Ahmad H., Chandra S., Cardinale M., Lang R.M. Geometric assessment of regional left ventricular remodeling by three-dimensional echocardiographic shape analysis correlates with left ventricular function. *Journal of the American Society of Echocardiography: official publication of the American Society of Echocardiography*, 25: 80–88, 2012.
346. Abusaid G.H., Ahmad M. Real time three-dimensional stress echocardiography advantages and limitations. *Echocardiography*, 29: 200–206, 2012.
347. Nesser H.J., Mor-Avi V., Gorissen W., Weinert L., Steringer-Mascherbauer R., Niel J., Sugeng L., Lang R.M. Quantification of left ventricular volumes using three-dimensional echocardiographic speckle tracking: Comparison with MRI. *European Heart Journal*, 30: 1565–1573, 2009.

348. Seo Y., Ishizu T., Enomoto Y., Sugimori H., Yamamoto M., Machino T., Kawamura R., Aonuma K. Validation of 3-dimensional speckle tracking imaging to quantify regional myocardial deformation. *Circ. Cardiovasc. Imaging*, 2: 451–459, 2009.
349. Hayat D., Kloeckner M., Nahum J., Ecochard-Dugelay E., Dubois-Rande J.L., Jean-Francois D., Gueret P., Lim P. Comparison of real-time three-dimensional speckle tracking to magnetic resonance imaging in patients with coronary heart disease. *The American Journal of Cardiology*, 109: 180–186, 2012.
350. Maffessanti F., Nesser H.J., Weinert L., Steringer-Mascherbauer R., Niel J., Gorissen W., Sugeng L., Lang R.M., Mor-Avi V. Quantitative evaluation of regional left ventricular function using three-dimensional speckle tracking echocardiography in patients with and without heart disease. *The American Journal of Cardiology*, 104: 1755–1762, 2009.
351. Leitman M., Lysiansky M., Lysyansky P., Friedman Z., Tyomkin V., Fuchs T., Adam D., Krakover R., Vered Z. Circumferential and longitudinal strain in 3 myocardial layers in normal subjects and in patients with regional left ventricular dysfunction. *Journal of the American Society of Echocardiography: official publication of the American Society of Echocardiography*, 23: 64–70, 2010.
352. Kim H.K., Sohn D.W., Lee S.E., Choi S.Y., Park J.S., Kim Y.J., Oh B.H., Park Y.B., Choi Y.S. Assessment of left ventricular rotation and torsion with two-dimensional speckle tracking echocardiography. *Journal of the American Society of Echocardiography: official publication of the American Society of Echocardiography*, 20: 45–53, 2007.
353. Takahashi K., Al Naami G., Thompson R., Inage A., Mackie A.S., Smallhorn J.F. Normal rotational, torsion and untwisting data in children, adolescents and young adults. *Journal of the American Society of Echocardiography: official publication of the American Society of Echocardiography*, 23: 286–293, 2010.
354. Andrade J., Cortez L.D., Campos O., Arruda A.L., Pinheiro J., Vulcanis L., Shiratsuchi T.S., Kalil-Filho R., Cerri G.G. Left ventricular twist: Comparison between two- and three-dimensional speckle-tracking echocardiography in healthy volunteers. *European Journal of Echocardiography: the journal of the Working Group on Echocardiography of the European Society of Cardiology*, 12: 76–79, 2011.
355. Sallis J.F., Floyd M.F., Rodriguez D.A., Saelens B.E. Role of built environments in physical activity, obesity, and cardiovascular disease. *Circulation*, 125: 729–737, 2012.
356. Hagstromer M., Troiano R.P., Sjostrom M., Berrigan D. Levels and patterns of objectively assessed physical activity – a comparison between sweden and the united states. *American Journal of Epidemiology*, 171: 1055–1064, 2010.
357. Fernstrom M.H., Reed K.A., Rahavi E.B., Dooher C.C. Communication strategies to help reduce the prevalence of non-communicable diseases: Proceedings from the inaugural ific foundation global diet and physical activity communications summit. *Nutrition Reviews*, 70: 301–310, 2012.
358. Wexler R., Pleister A., Raman S.V., Borchers J.R. Therapeutic lifestyle changes for cardiovascular disease. *The Physician and Sportsmedicine*, 40: 109–115, 2012.



359. Sorajja P., Ommen S.R., Nishimura R.A., Gersh B.J., Berger P.B., Tajik A.J. Adverse prognosis of patients with hypertrophic cardiomyopathy who have epicardial coronary artery disease. *Circulation*, 108: 2342–2348, 2003.
360. Semsarian C. Guidelines for the diagnosis and management of hypertrophic cardiomyopathy. *Heart, Lung & Circulation*, 20: 688–690, 2011.
361. Zaidi A., Sharma S. The athlete's heart. *Br. J. Hosp. Med. (Lond)*, 72: 275–281, 2011.
362. Mor-Avi V., Jenkins C., Kuhl H.P., Nesser H.J., Marwick T., Franke A., Ebner C., Freed B.H., Steringer-Mascherbauer R., Pollard H., Weinert L., Niel J., Sugeng L., Lang R.M. Real-time 3-dimensional echocardiographic quantification of left ventricular volumes: Multicenter study for validation with magnetic resonance imaging and investigation of sources of error. *JACC. Cardiovascular Imaging*, 1: 413–423, 2008.
363. Lang R.M., Mor-Avi V., Dent J.M., Kramer C.M. Three-dimensional echocardiography: Is it ready for everyday clinical use? *JACC. Cardiovascular Imaging*, 2: 114–117, 2009.
364. Leung K.Y., Bosch J.G. Automated border detection in three-dimensional echocardiography: Principles and promises. *European Journal of Echocardiography: the journal of the Working Group on Echocardiography of the European Society of Cardiology*, 11: 97–108, 2010.